

执业医师延考、二试必看

扫码关注金英杰
新疆校区公众号

2022年临床执业医师笔试二试时间

类别 \ 时间	11月12日（星期六）		11月13日（星期日）	
	9:00-11:00	14:00-16:00	9:00-11:00	14:00-16:00
临床执业医师	第一单元	第二单元	第三单元	第四单元
中医类别具有规定学历 中医执业医师	第一单元	第二单元	第三单元	第四单元
临床执业助理医师	第一单元	第二单元	—	—
中医类别具有规定学历 中医执业助理医师	第一单元	第二单元	—	—




观看2022一试
解析课程回放

任

爱因斯坦说过：“思维元素就是一些心理记号和明晰的意向，由我随意**再生组合**。”这句话描述的是哪种思维种类

- A. 发散思维
- B. 动作思维
- C. 形象思维
- D. 聚合思维
- E. 抽象思维



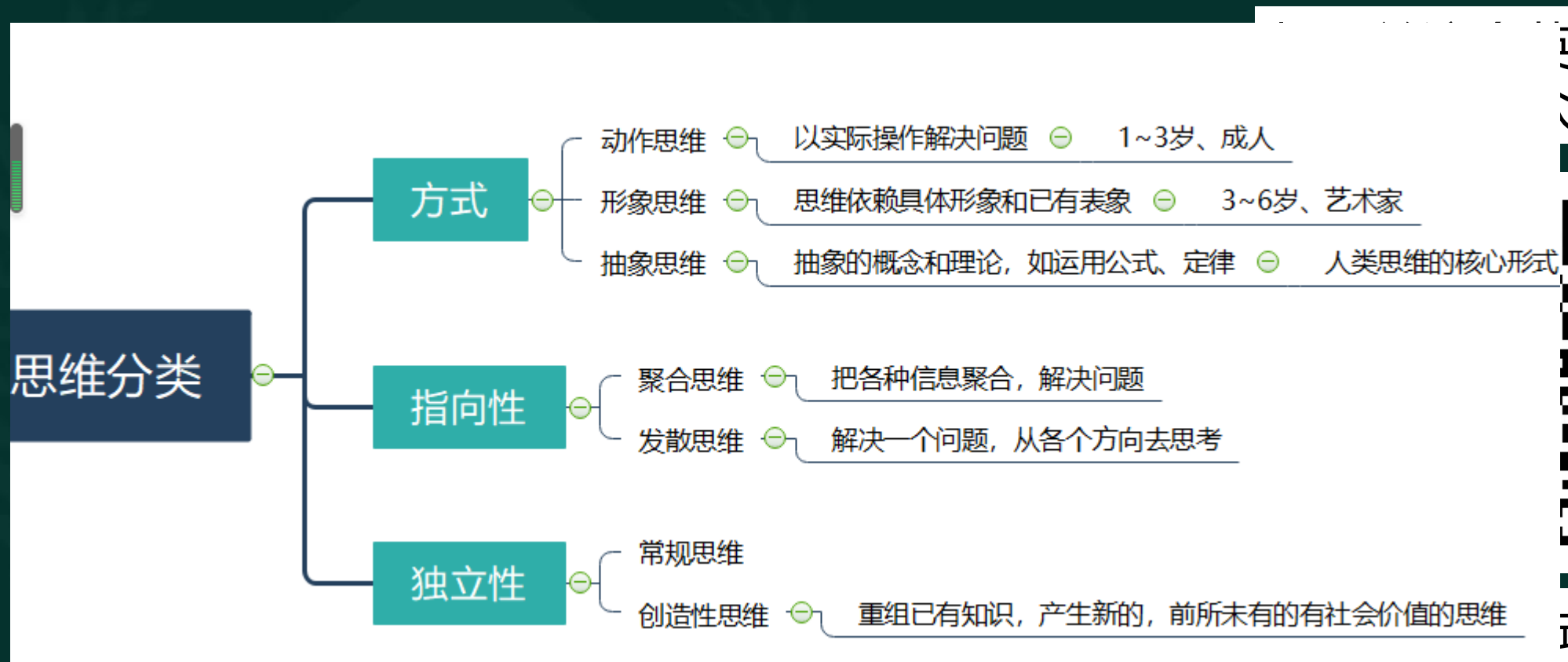扫码关注金英杰
新疆校区公众号



观看2022一试试
解析课程回放

第一单元 试题举例

任



杰号



式

解析课程回放

任

“六不治” 是下列哪位医生提出的

- A.张仲景
- B.扁鹊
- C.孙思邈
- D.陈实功
- E.苏眈



扫码关注金英杰
新疆校区公众号



观看2022一试
解析课程回放

第一单元 试题举例

任

古代医德思想

我国

- 扁鹊
 - 随俗而变 ⊖ 根据需要提供医疗
 - 六不治 ⊖ 医生自我保护
- 张仲景
 - “上以疗君亲之疾，下以救贫贱之厄，中以保身长全，以养其生”
 - 勤求古训，博采众方
- 孙思邈
 - 大医精诚十条

西方

- 希波克拉底誓言
 - 对知识传授者心存感激；
 - 为服务对象谋利益，做自己有能力做的事；
 - 绝不利用职业便利做缺德乃至违法的事情；
 - 严格保守秘密，即尊重个人隐私、谨护商业秘密。

杰号



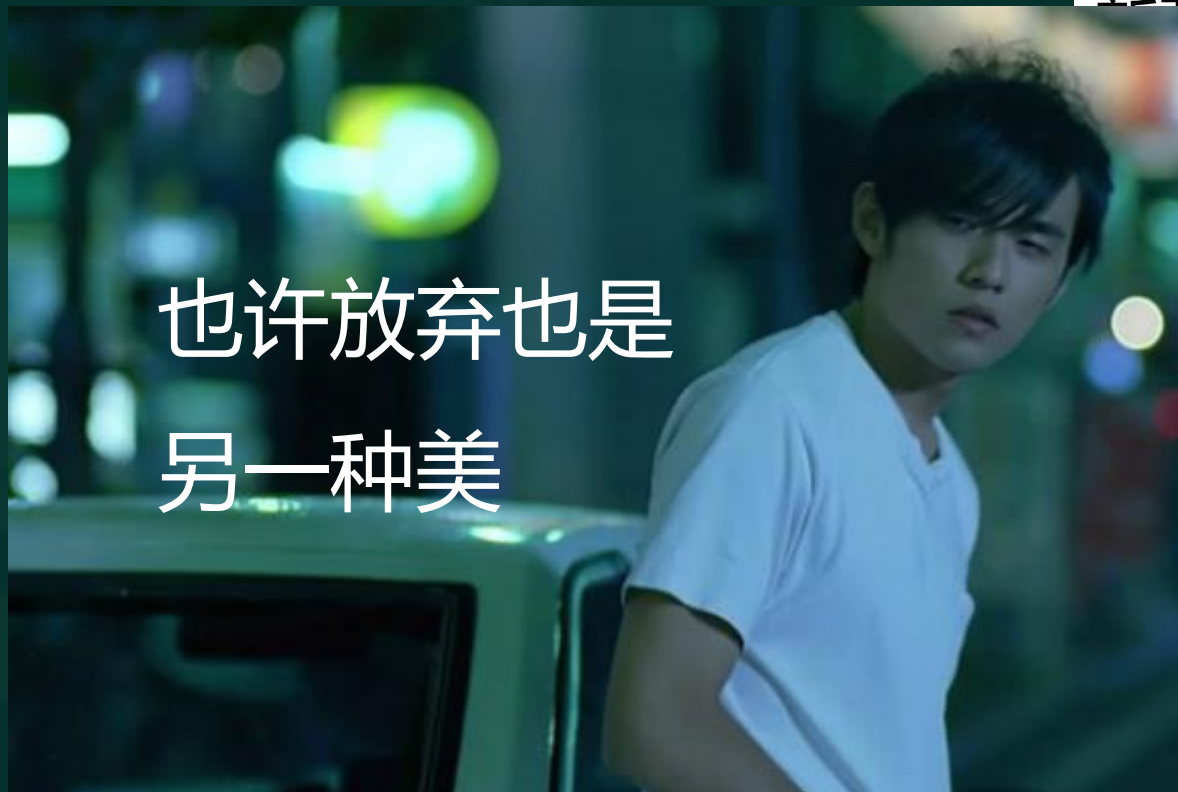式

解析课程回放

任

提出“人命至重，有贵千金，一方济之，德逾于此”观点的是（ ）

- A. 孙思邈
- B. 扁鹊
- C. 李时珍
- D. 张仲景
- E. 华佗



扫码关注金英杰
新疆校区公众号



看2022一试
析课程回放

任

蚕豆病缺少葡萄糖-6磷酸脱氢酶，继而缺乏？

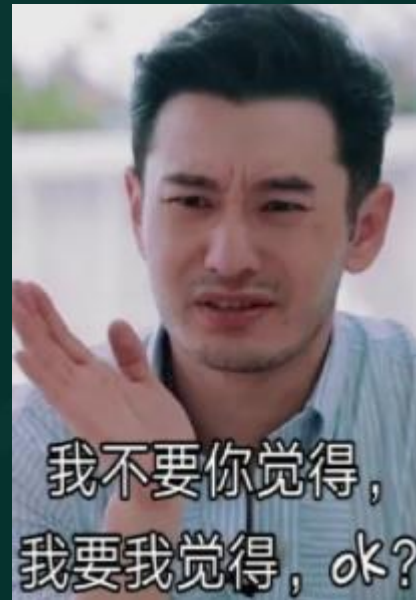A.ATP

B.ADP

C.NADP

D.NADPH

E.cAMC



扫码关注金英杰
新疆校区公众号



观看2022一试
解析课程回放

任

扫码关注金英杰
新疆校区公众号



2022一试
课程回放



二、三、四单元 常规试题举例

任

男孩,10岁, 发热8小时, 9月10日入院, 入院前曾在外面吃烧烤
体温40°C, 呼吸24次/分, 血压70/40mmHg, 查体:浅昏迷, 面
苍白, 四肢湿冷, 皮肤可见“花斑”, 检验:WBC $24 \times 10^9/L$,
N0.9。

(1) 最可能的诊的是

- A.伤寒
- B.中毒性菌痢
- C.乙脑
- D.流脑
- E.疟疾

扫码关注金英杰
新疆校区公众号



观看2022—试
解析课程回放

任

病原	志贺菌，也称痢疾杆菌。我国以福氏（B）、宋内氏（D）多见		
病原学	G-杆菌，有菌毛，无鞭毛、荚膜。内毒素引起感染性休克，外毒素引起肠毒性，神经毒性。引起纤维素性炎，内镜地图状浅溃疡		
传染源	患者和带菌者		
传播途径	粪口途径、苍蝇、生活接触传播		
易感人群	普遍易感		
临床表现	急性菌痢：发热，粘液脓血便、左下腹痛，里急后重		慢性菌痢
潜伏期	普通型、轻型、重型	中毒型，2-7岁小儿多见，可无腹泻	病程超过2个月
1-4天	消化道症状明显	消化道症状不明显，全身症状明显	
检查	大便镜检有大量白细胞（≥15/HP）、脓细胞和红细胞，即可诊断。 确诊：大便培养检出痢疾杆菌。鉴别：阿米巴痢疾：发热不明显，暗红腥臭		
治疗	首选喹诺酮，二线：头孢曲松。消化道隔离至症状消失，便培养2次阴性 中毒型菌痢：休克型-扩容、纠酸改善微循环（山莨菪碱、多巴胺）；脑型-甘露醇脱水、血管活性药改善循环、糖皮质激素；抗菌-喹诺酮。		

扫码关注金英杰
新疆校区公众号



观看2022—试
解析课程回放

任

(2) 目前需要立刻处理的是

- A. 物理降温
- B. 使用糖皮质激素
- C. 使用镇静药物
- D. 使用血管活性药物
- E. 快速补液, 积极扩容

扫码关注金英杰
新疆校区公众号



观看2022—试
解析课程回放

任

女, 33岁, G1P0, 孕26+3周, BMI28, 空腹血糖5mmol/L, 家族有糖尿病史, 该检查什么

- A.可以排除糖尿病, 正常孕检
- B.测空腹血糖
- C.测尿糖
- D.口服糖耐量试验
- E.查尿酮

扫码关注金英杰
新疆校区公众号



观看2022—试
解析课程回放

任

关于妊娠期糖尿病分娩时机的描述，正确的是

- A. 胰岛素治疗且血糖控制良好，妊娠39周后终止妊娠
- B. 不需要胰岛素治疗，出现血压升高，等待到预产期
- C. 胰岛素治疗且无并发症可待自然临产
- D. 不需要胰岛素治疗且无并发症可等待到41周
- E. 血糖控制不满意，胎儿生长受限，等待到预产期

扫码关注金英杰
新疆校区公众号



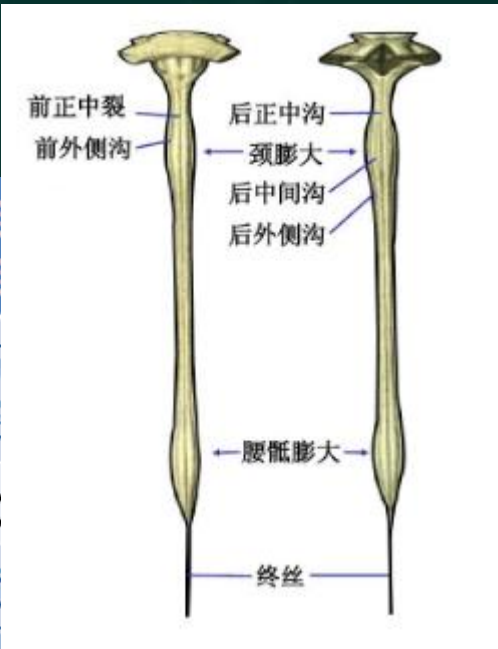
观看2022—试
解析课程回放

任

男，25岁，车祸后四肢麻木无力2天。查体：神志清楚，四肢肌力3级，肌张力增高。颈4以下的深浅感觉减退。最可能损伤的部位

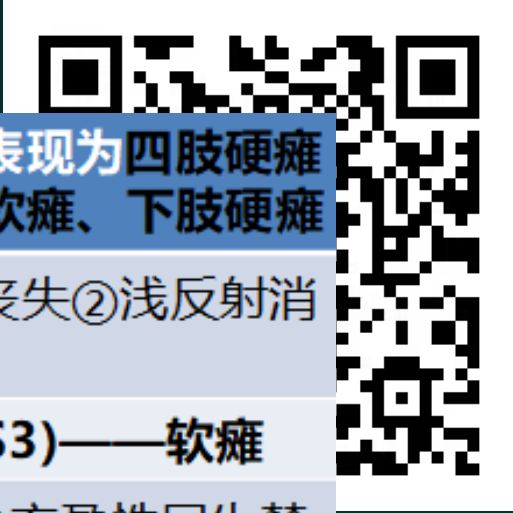扫码关注金英杰
新疆校区公众号

- A. 颈膨大以下颈髓
- B. 脑实质
- C. 胸髓
- D. 腰骶膨大
- E. 颈膨大及以上颈髓



颈髓损伤	上颈椎 下颈椎
胸髓损伤	①损伤 失③深
腰髓损伤	L1以上
圆锥损伤	鞍区障 大小便
马尾综合征	感觉、运动障碍，膀胱、直肠功能障碍

1~4) 损伤表现为四肢硬瘫
表现为上肢软瘫、下肢硬瘫
大小便功能丧失②浅反射消
腰膨大(L1~S3)——软瘫
犬感觉障碍②充盈性尿失禁，



一
试
放

任

脊髓病变引起的瘫痪不包括

- A.双下肢中枢性瘫痪
- B.双上肢周围性瘫痪，双下肢中枢性瘫痪
- C.单侧上、下肢中枢性瘫痪
- D.单侧上肢中枢性瘫痪
- E.四肢中枢性瘫痪

扫码关注金英杰
新疆校区公众号



观看2022—试
解析课程回放

任

早产儿，孕龄32W，自然分娩，出生后2小时出现呼吸困难，进行加重。查体：面紫，呻吟，三凹征阳性，支气管声低，未闻及啰音，腹软，肝下2cm。

(1) 最可能的诊断是

- A. 湿肺
- B. 新生儿溶血
- C. 吸入胎粪性肺炎
- D. 新生儿呼吸窘迫综合征
- E. 产程过长

扫码关注金英杰
新疆校区公众号

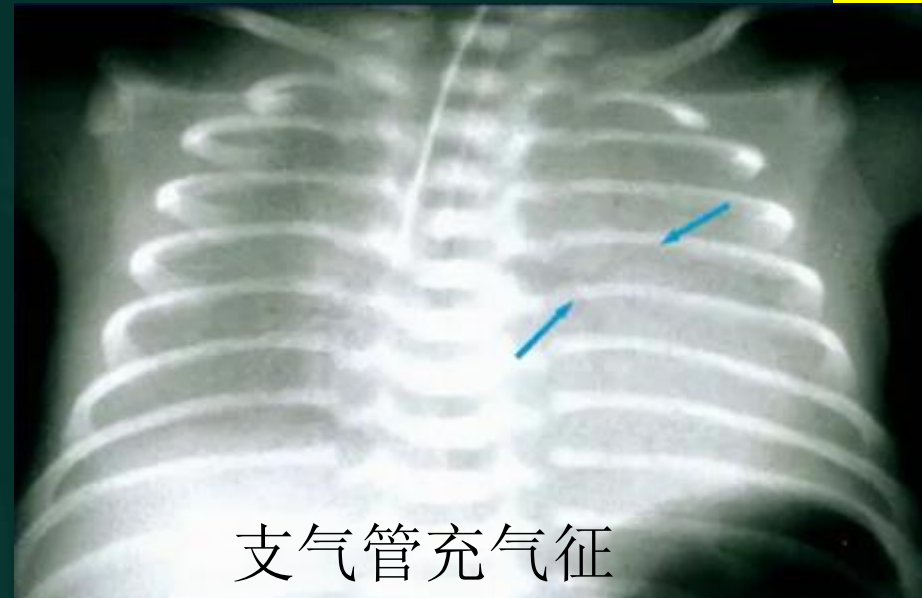


观看2022一试
解析课程回放

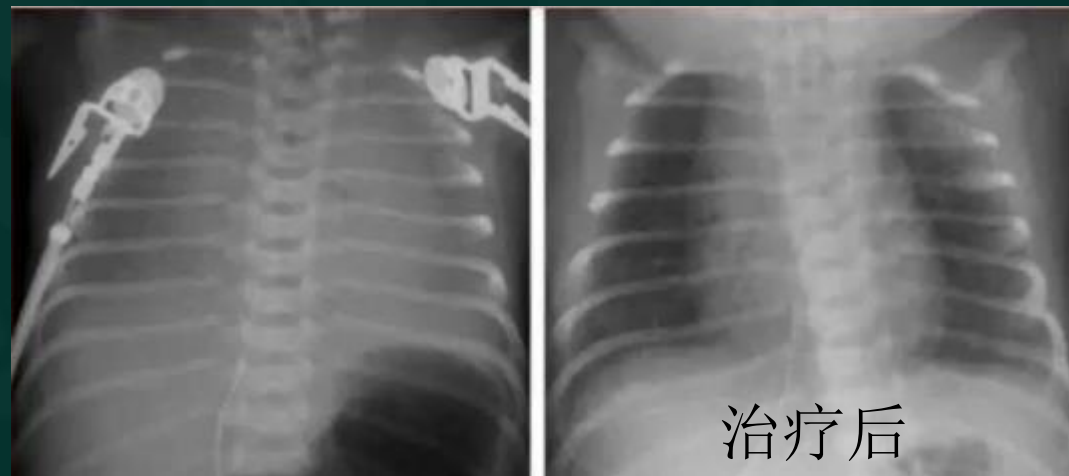
任

(2) X线的表现最不可能为

- A.白肺
- B.细颗粒网状影
- C.磨玻璃样影
- D.肺大疱
- E.支气管充气征



金英杰
公众号

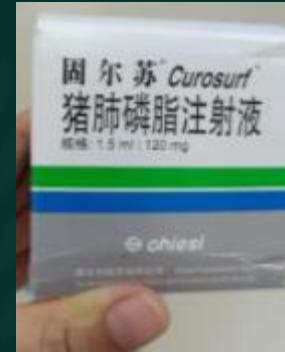


观看2022—试
解析课程回放

任

该病的发病机制为

- A.肺表面活性物质缺乏
- B.肺炎引起
- C.肺泡液挤出障碍
- D.宫内缺氧
- E.膈肌麻痹



扫码关注金英杰
新疆校区公众号



观看2022—试
解析课程回放

任

女婴，10个月，发热咳嗽5天，烦躁呕吐2天，抽搐2次。查体， 40°C ，嗜睡，前卤隆起，呼吸急促，双肺闻及细湿啰音，颈无抵抗。血常规示白细胞 $18.0 \times 10^9/\text{L}$ ，中性粒细胞比例0.80，淋巴细胞比例0.20，蛋白质 2g/l ，糖 1.2mmol/L ，氯化物 102mmol/L ，涂片找菌阴性，PPD阴性。假设信息，患儿经治疗后好转，3日后再次发热，呕吐，惊厥发作。

扫码关注金英杰
新疆校区公众号



观看2022—试
解析课程回放

(1) 最可能出现的并发症是

- A.硬膜下积液
- B.脑脓肿
- C.抗利尿激素分泌异常综合征
- D.脑室管膜炎
- E.脑水肿

任

	正常	化脑	结脑	病脑	真菌
CSF	清亮	浑浊米汤样	毛玻璃	清亮或浑浊	微浊, 毛玻璃
	潘氏试验阴性	+++	+++	-~+	+++
	WBC 0-10	数千×10 ⁶ /L	数十至数百	数十至数百	数十至数百
	蛋白0.2-0.4g/L	中性粒为主	淋巴细胞	淋巴细胞	淋巴细胞
	2.8~4.5mmol/L	糖↓	糖↓	正常	糖↓
	117~127	氯化物↓	氯化物↓↓	正常	氯化物↓

并发症

硬膜下积液: 最常见, 好转后再次发热、意识障碍、高颅压, 首选**透光试验**, CT。**硬膜下穿刺确诊。**流感嗜血杆菌或肺炎链球菌容易合并。

脑室管膜炎: 有效抗生素治疗下高热惊厥, 意识障碍, 颈项强直, 脑脊液异常

ADH异常分泌: ADH过量分泌, 低钠血症、脑水肿, 惊厥, 意识障碍加重

脑积水: 烦躁, 嗜睡, 呕吐, 头颅增大前卤饱满, 头颅破壶音, 头皮静脉怒张

神经障碍: 脑瘫、智力异常、行为异常

治疗 病原不明-头孢曲松, 脑膜炎奈瑟菌-青霉素; ADH异常分泌-3%氯化钠6ml/kg, 硬膜下大量积液-每次每侧穿刺放液 < 15 ml, 室管膜炎-穿刺注入抗菌药

定义	各种化脓性细菌引起的脑膜炎症,
病因	早期新生儿: 大肠埃希菌、B族链球菌 新生儿及 < 3月婴儿: 大肠埃希菌 、肺炎链球菌、流感嗜血杆菌 3月-3岁: 流感嗜血杆菌、肺炎链球菌、脑膜炎球菌 (年长儿) 学龄前及学龄儿: 脑膜炎球菌、肺炎链球菌、流感嗜血杆菌
临床表现	① 前驱症状: 上呼吸道、胃肠道感染病史。 ② 发热、烦躁不安、进行性加重的意识障碍。可有反复惊厥发作。 ③ 颅内压增高: 头痛、呕吐、前囟饱满及张力增高、头围增大。 ④ 脑膜刺激征: 主要是颈强直。⑤ 新生儿表现不典型。
辅助检查	① 脑脊液: 压力增高, 混浊似米汤样; 白细胞 ≥ 1000 × 10 ⁶ /L, 以中性粒细胞为主; 糖含量明显降低; 蛋白质显著增高。 ② 皮肤瘀点、瘀斑涂片: 脑膜炎双球菌重要而简单的方法。

观看2022—试
解析课程回放

任

(2) 假设信息，患儿经治疗后好转，3日后再次发热，呕吐，惊厥发作。首先进行的检查为

- A. 肌电图
- B. MRI
- C. 透光检查
- D. CT
- E. 硬膜下穿刺

扫码关注金英杰
新疆校区公众号



观看2022—试
解析课程回放

任

(3) 假设信息，该患儿治疗后没好转，前凶膨大，发热，以下哪
项操作**不合适**。

- A.物理降温
- B.静脉注射地西洋
- C.腰穿放脑脊液
- D.甘露醇
- E.呋赛米

扫码关注金英杰
新疆校区公众号



观看2022—试
解析课程回放

任

女23，腹痛1周，发热2天，半月前使用药物流产并清宫。检查T38.8℃，R19次/分，BP135/90mmHg。妇科检查，宫颈光滑宫口少量流液，子宫稍大有压痛。WBC $13.8 \times 10^9/L$ ，N0.8。

(1) 该患者诊断是

- A.急性子宫颈炎
- B.急性子宫内膜炎
- C.急性阑尾炎
- D.急性腹膜炎
- E.急性膀胱炎

扫码关注金英杰
新疆校区公众号



观看2022—试
解析课程回放

任

(2) 该患者的治疗为

- A. 中药治疗
- B. 手术治疗
- C. 抗感染治疗
- D. 输液治疗
- E. 物理降温

扫码关注金英杰
新疆校区公众号



观看2022—试
解析课程回放

任

男，31岁。车祸致枕部着地昏迷1小时。查体：P60次/分，R12次/分，BP170/90mmhg。右侧顶枕部头皮血肿，GSC评分7分，右侧瞳孔2mm，对痛觉刺激无反应。左侧瞳孔4mm，瞳孔对光反射消失。

(1) 对诊断最有价值的检查

- A.脑CT
- B.脑MRI
- C.脑电图
- D.肌电图
- E.脑血管造影

扫码关注金英杰
新疆校区公众号



观看2022一试
解析课程回放

任

男，31岁。车祸致枕部着地昏迷1小时。查体：P60次/分，R12次/分，BP170/90mmhg。右侧顶枕部头皮血肿，GCS评分7分，右侧瞳孔2mm，对痛觉刺激无反应。左侧瞳孔4mm，瞳孔对光反射消失。头颅CT：左侧额颞底部弥漫挫裂伤，血肿体积约60ml，压迫同侧脑室受压，中线向右移位15mm。

(2) 可能的损伤机制是

- A.切线性损伤
- B.加速性损伤
- C.减速性损伤
- D.挥鞭伤
- E.挤压伤

扫码关注金英杰
新疆校区公众号



观看2022—试
解析课程回放

任

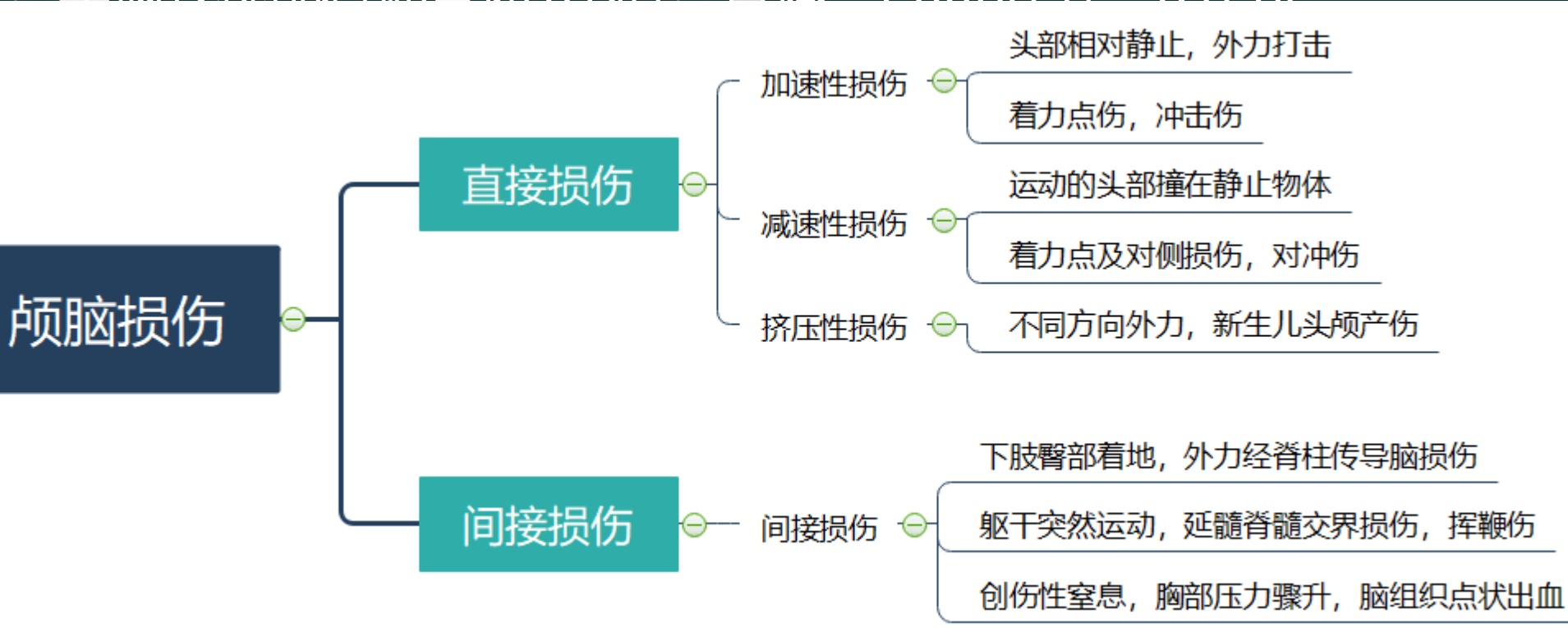
男，31岁 车祸致枕部着地昏迷1小时 查体：P60次/分 R12次

/分，BP1

侧瞳孔2m

消失。头

同侧脑室



(2) 可能

A.切线性

C.减速性损伤

D.挥鞭伤

E.挤压伤

杰号



解析课程回放

任

(3) 不宜采取的治疗措施为

- A. 绝对卧床休息
- B. 腰椎穿刺排放脑脊液
- C. 大剂量糖皮质激素
- D. 脑室外引流
- E. 急诊开颅手术

扫码关注金英杰
新疆校区公众号



观看2022—试
解析课程回放

任

女孩，2岁，高热四天，温度39.0~39.8度，使用青霉素治疗无效

查体：身上多形性红斑，手足指端硬性水肿，双眼球结膜充血，颈部淋巴结肿大，口咽部黏膜弥漫性充血，口唇干裂，舌乳头轮廓突出，血常规：WBC $14 \times 10^9/L$ ，N：0.84，L：0.2，血小板 $200 \times 10^9/L$ 。

扫码关注金英杰
新疆校区公众号



观看2022—试
解析课程回放

(1) 本病最可能的诊断

- A. 猩红热
- B. 咽结合膜热
- C. 传染性单核细胞增多症
- D. 手足口病
- E. 川崎病

任

(2) 对该病预后最有价值的检查

- A. X线示心脏心影上部扩大
- B. 超声心动图示冠状动脉扩大
- C. 血沉速度快
- D. 抗EBV-IgM抗体阳性
- E. 心电图提示非特异性ST-T变化

扫码关注金英杰
新疆校区公众号



观看2022—试
解析课程回放

任

(3) 选用什么药物治疗

- A. 青霉素
- B. 阿昔洛韦
- C. 利巴韦林
- D. 丙种球蛋白
- E. 糖皮质激素

扫码关注金英杰
新疆校区公众号



观看2022—试
解析课程回放

任

女, 40岁, G3P1, 孕42周, 规律宫缩7小时, 宫口开7CM, S+3
LOA, 预估胎儿体重3500g, 胎心率正常, 体温36.7摄氏度, 血
140/90mmhg, 心率正常, WBC $15.6 \times 10^9/L$ 。

(1) 支持产妇绒毛羊膜炎诊断的依据是

- A. 血压140/90mmhg
- B. 体温36.7摄氏度
- C. 胎心率正常
- D. 宫口开7cm
- E. WBC $15.6 \times 10^9/L$

扫码关注金英杰
新疆校区公众号



观看2022一试
解析课程回放

任

(2) 除了应用抗生素还应进行的处理是

- A. 继续观察
- B. 静滴缩宫素
- C. 静滴硫酸镁
- D. 剖宫产
- E. 口服降压药

扫码关注金英杰
新疆校区公众号



观看2022—试
解析课程回放

任

男婴，11个月，**发热4天**，皮疹1天。体温波动在39~40℃，伴发热，咳嗽，声嘶。查体：颜面，躯干可见红色斑丘疹，结膜充血，口腔黏膜充血且粗糙，可见细小白点，双肺闻及少量干啰音。

扫码关注金英杰
新疆校区公众号



观看2022—试
解析课程回放

(1) 最有诊断价值的临床表现是

- A. 结膜充血
- B. Koplik斑
- C. 眼鼻卡他样症状
- D. 发热
- E. 皮疹形态

任

对该病治疗不正确的是

- A. 补充维生素A
- B. 高热可给与退热药物
- C. 静脉糖皮质激素
- D. 呼吸道管理
- E. 躁狂可给与镇静药物

扫码关注金英杰
新疆校区公众号



观看2022—试
解析课程回放

任

麻疹	水痘	风疹	幼儿急疹	猩红热	手足口病	传单
麻疹病毒	水-带病毒	风疹病毒	疱疹6型	A组乙溶链	肠、柯萨奇	EB病毒
3~4天出疹	1~2天出疹	1~2天出疹	3~5天出疹	1~2天出疹	-	-
①koplik斑、 结膜充血	①头面-躯 干-四肢	①头面颈躯 干四肢	①躯干颈部 上肢	①颈部腋下 腹股沟全身	①手、足、 口、臀四个	①发热咽峡 炎眼睑肿
①肺炎常见 ②脑炎、心 肌炎③维A 缺乏	①并发皮肤 感染最常见 ②肺炎脑炎 心肌炎	-	-	①中耳炎扁 桃体炎②败 血症③肾炎 风湿热	神经呼吸循 环系统并发 症 重型-肠71	并发嗜血细 胞综合征, 三系↓
①隔离出疹 后5天 ②并肺炎10 天 ③接触隔离 21天 ④被动免疫 天内丙球	①阿昔洛韦 ②隔离至结 痂 ③接触患儿 检疫3周	隔离至出疹 后5天	-	①青霉素 7~10天 ②接触患儿 服用磺胺甲 恶唑	-	自限性

水猩天麻斑，伤寒周末发

扫码关注金英杰
疆校区公众号



看2022一试试
析课程回放

任

女孩，1岁，发热伴咳嗽4天，查体：T38.8℃，P128次/分，R38次/分，**双肺闻及固定的湿啰音**，腹稍胀，肝肋下2cm，实验室检查血常规：WBC13.5x10⁹/L，N0.72，L0.18，

扫码关注金英杰
新疆校区公众号



观看2022—试
解析课程回放

(1) 最可能的诊断是

- A. 支气管肺炎
- B. 支气管炎
- C. 大叶性肺炎
- D. 间质性肺炎
- E. 毛细支气管炎

任

(2) 假设信息：治疗中患者呼吸困难加重，呕吐少许咖啡样物，查体：P140次/分，R46次/分，严重腹胀，肠鸣音消失，最可能发生并发症的是：

- A. 感染性休克
- B. 中毒性肠麻痹
- C. 心力衰竭
- D. 脑性低钠血症
- E. 中毒性脑病

扫码关注金英杰
新疆校区公众号



观看2022—试
解析课程回放

任

女，26岁。停经9周，阴道不规律流血2周，阴道检查无异常，子宫如孕4月大。超声示宫腔内充满光点和小囊状强回声。

(1) 最可能的诊断是

- A. 葡萄胎
- B. 绒癌
- C. 双胎妊娠
- D. 妊娠合并子宫肌瘤
- E. 胎盘早剥

扫码关注金英杰
新疆校区公众号



观看2022—试
解析课程回放

任

目前最佳的处理方法是

- A.清宫术
- B.化疗
- C.放疗
- D.保胎治疗
- E.全子宫切除术

扫码关注金英杰
新疆校区公众号



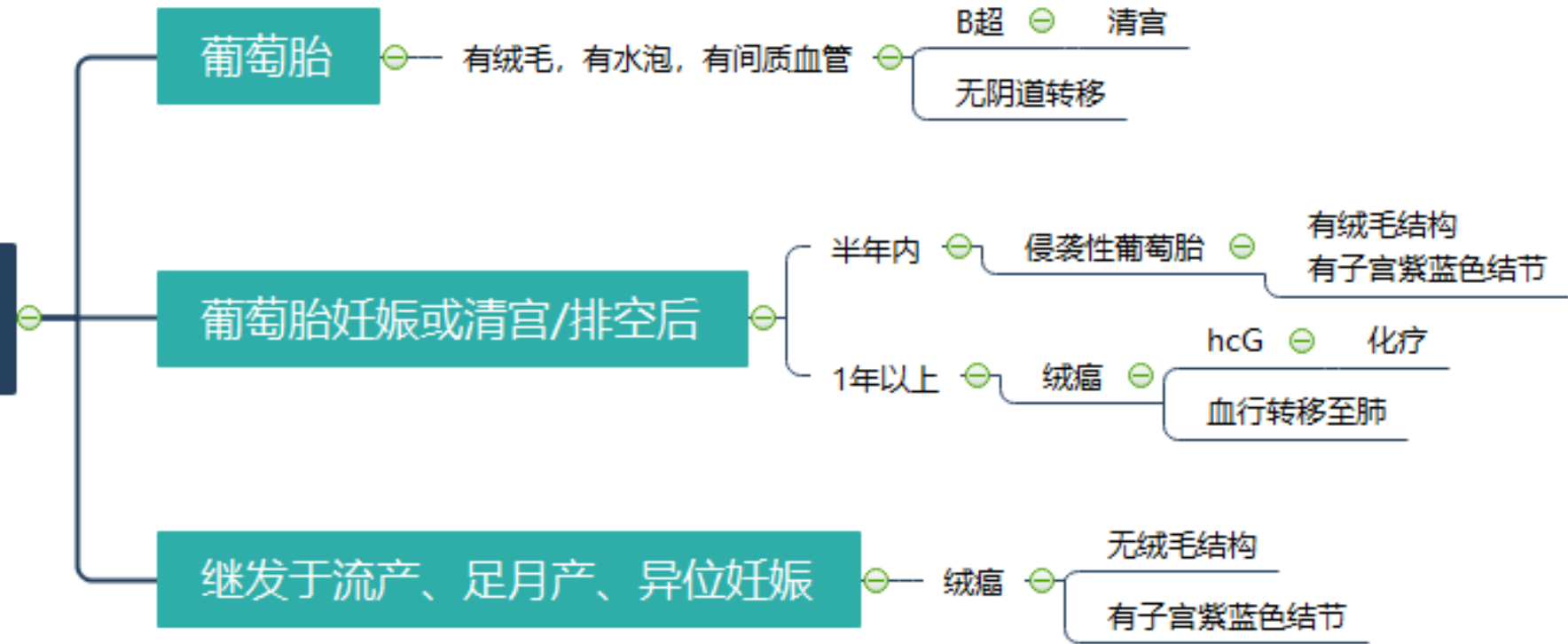
观看2022—试
解析课程回放

任

妊娠滋养细胞疾病 (GTD) 是一组来源于胎盘滋养细胞的增生性疾病。

葡萄胎妊娠 (合体滋养细胞增生) 侵蚀性葡萄胎 (肿瘤) 绒毛膜癌 (肿瘤)

妊娠滋养细胞疾病



不常规甲氨蝶呤化疗, 化疗药葡萄胎排空前排空时进行。阴茎套避孕, HCG阴性后再随访一年。

化疗为主。EMA-CO方案 (依托泊苷+放线菌素D+甲氨蝶呤) 或氟尿嘧啶。手术: 无转移+肺单发

杰号



式文

任

急性缺血性脑卒中和出血性脑卒中最重要鉴别是

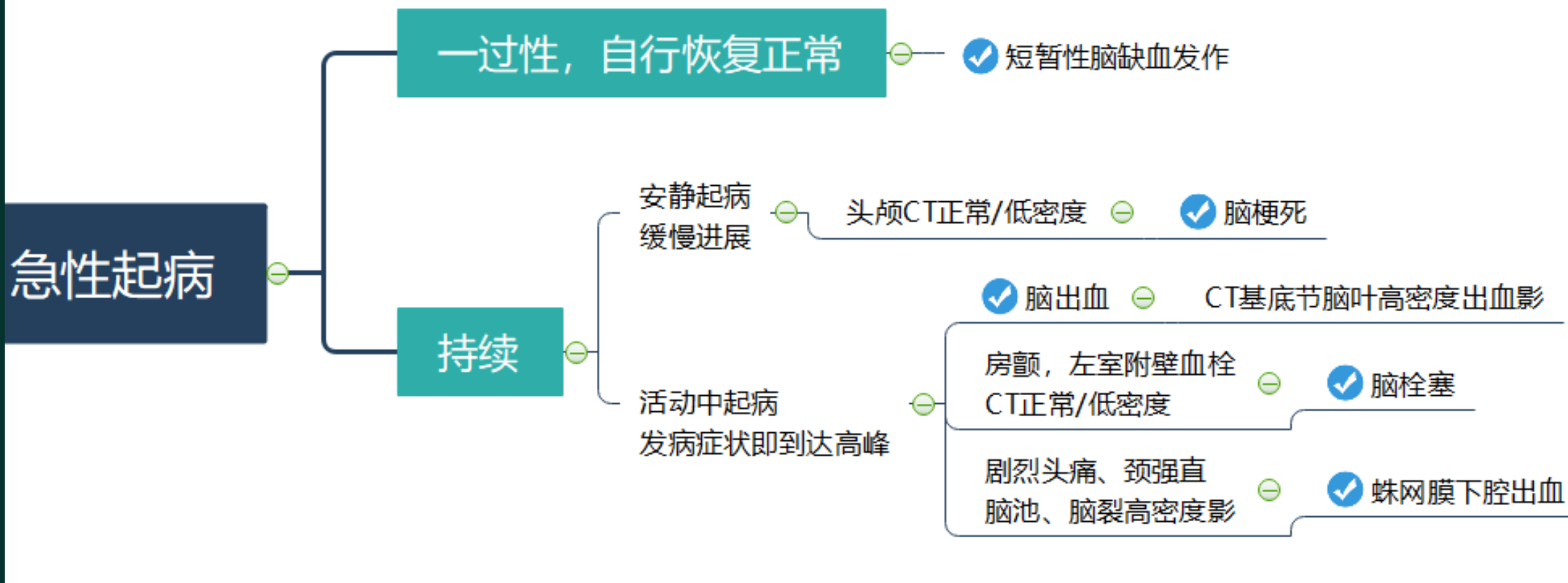
- A. 剧烈头痛
- B. 意识障碍
- C. 呕吐
- D. 安静时突发
- E. 颅脑CT

扫码关注金英杰
新疆校区公众号



观看2022—试
解析课程回放

任



任

女, 33岁, 产后无乳, 闭经4年, 昏迷1天。查体: 体温35度, P90次/分, 血压80/40mmHg, 面色苍白, 腋毛阴毛缺失。血K4.5mmol/L, Na⁺126.4mmol/L, 血糖3.1mmol/L。

(1) 该患者最可能的病因为

- A. Addison病
- B. 黏液性水肿
- C. 垂体卒中
- D. 低血糖昏迷
- E. 垂体危象

扫码关注金英杰
新疆校区公众号



观看2022—试
解析课程回放

任

昏迷

脑血管病、肝、肺、肾病、中毒

内分泌、代谢

✓ 低血糖 ⊖ 血糖 < 2.8

反应迟钝、黏液性水肿
甲减病史, TSH↑, T4、T3↓

✓ 黏液性水肿性昏迷 ⊖ 补充T3

垂体卒中
产后大出血史
垂体放疗史

血压低, 低钠, 低血糖, 面色苍白
阴毛稀疏, 性功能减退

✓ 垂体危象 ⊖

先补充糖水

再补充糖皮质激素

肾上腺结核 ⊖ 皮肤黑, 低钠, 低血糖, 低血压 ⊖

✓ 肾上腺危象 ⊖

补液、补糖、补充激素

高热, 脱水, 心动过速
甲亢病史, TSH↓, T3、T4↑

✓ 甲亢危象

观看2022一试试
解析课程回放

任

(2) 该患者的治疗为

- A. 降血压药
- B. 高渗葡萄糖
- C. 高渗盐水
- D. 糖皮质激素
- E. 甲状腺素

扫码关注金英杰
新疆校区公众号



观看2022—试
解析课程回放

任

8岁儿童受伤后右手掌着地，右肘部肿胀，肘后三角正常，骨皮质不连续，右手指，皮肤苍白发凉，最可能的原因是

- A.正中神经损伤
- B.缺血性肌挛缩
- C.肱动脉损伤
- D.骨筋膜室综合征
- E.桡神经损伤

扫码关注金英杰
新疆校区公众号



观看2022一试
解析课程回放

任

解剖	<p>①在肱骨髁内、前方，有肱动脉、正中神经经过。在肱骨髁的内侧有尺神经，外侧有桡神经，骨折可能损伤。</p> <p>②儿童骨折线穿过骺板可并发肘内翻畸形</p>	
临床表现	儿童多见，肘后三角关系正常	
诊断	伸直型，最常见	屈曲型
机制	<p>手掌着地</p> <p>远折端向上移位</p> <p>近折端前下移位</p> <p>容易损伤正中、尺、桡神经及肱动脉</p> <p>容易并发前臂骨筋膜室综合征</p> <p>肘部向后突出并处于半屈位</p>	<p>肘后着地</p> <p>远折端向前移位</p> <p>近折端向后下移位</p>
治疗	<p>①手法复位+外固定</p> <p>②切开复位内固定</p>	

关注金英杰
公众号



2022—试
解析课程回放

任

男，25岁，1小时前重物砸伤右前臂，诊断为尺桡骨双骨折，手法复位管型石膏固定术后X线复位满意，此后疼痛不能缓解且持续加重，查石膏牢固，右手部皮肤感觉减退，手指主动活动受限，被动牵拉疼痛加重，首先应给予处理措施

- A.应用消肿止痛药
- B.立即松绑石膏观察
- C.抬高患肢促进血液回流
- D.切开减张术
- E.继续观察

扫码关注金英杰
新疆校区公众号



观看2022—试
解析课程回放

任

患儿，男，12岁，踢足球摔伤左膝盖，左膝盖疼痛，浮髌实验（+），
抽屉实验（-），**Lachman实验（+）**，McMurray实验（-），该

者损伤的韧带为

- A. 内侧副韧带损伤
- B. 外侧副韧带损伤
- C. 髌骨韧带
- D. 交叉韧带损伤
- E. 半月板损伤

扫码关注金英杰
新疆校区公众号



观看2022一试
解析课程回放

任

男，60岁。右踝部扭伤2小时。下楼时不慎踩空，右踝部肿胀、剧痛，不能行走。查体：右踝肿胀，压痛明显，拒绝跖屈和内翻活动。X线片示右踝部未见骨折。最可能损伤的结构是

- A. 胫骨后肌腱
- B. 胫骨前肌腱
- C. 内侧副韧带
- D. 外侧副韧带
- E. 伸肌支持带

扫码关注金英杰
新疆校区公众号



观看2022—试
解析课程回放

任

男孩，4岁，1小时摔倒后右肩部疼痛，查体：头向右侧偏斜，右肩下沉，右侧上肢活动障碍，皮肤出现淤血，Dugas征阴性。最可能诊断是

- A. 锁骨骨折
- B. 正中神经损伤
- C. 桡骨头半脱位
- D. 肘关节脱位
- E. 肩关节脱位

扫码关注金英杰
新疆校区公众号



观看2022一试
解析课程回放

任

男孩，8岁，干骺端可见一个骨性增生，表面光滑无骨膜反应

- A. 骨肉瘤
- B. 骨巨细胞瘤
- C. 骨软骨瘤
- D. 骨囊肿
- E. 骨软肉瘤

扫码关注金英杰
新疆校区公众号



观看2022—试
解析课程回放

任

男孩2岁，低热2天，轻咳，食欲欠佳，皮肤瘙痒。查体：胸腹部见
红色斑丘疹及水疱，部分已结痂。

- A.猩红热
- B.水痘
- C.小儿急疹
- D.手足口病
- E.麻疹

扫码关注金英杰
新疆校区公众号



观看2022—试
解析课程回放

任

发热2天出疹，口周苍白，草莓舌，帕氏线
全身红色鸡皮样疹，痒，疹间皮肤潮红
可伴有扁桃体、颌下淋巴结肿大
恢复期糠屑样脱皮，手足大片状脱皮，无色素沉着

猩红热

发热3~4天，结膜充血、磨牙相对黏膜处
灰白色小点，周围红晕
出疹时发热高峰，耳后发际，额面颈，
躯干四肢，手足底，充血性斑丘疹，不痒，疹间皮肤正常

麻疹

外周血白细胞↓，淋巴↑

可并发肺炎、维生素A缺乏角膜穿孔

退疹后细小脱屑，色素沉着

高热3~5天，热退疹出，头面颈，躯干
细小密集斑丘疹，1天出齐，次日开始消退
可有耳后淋巴结肿大

幼儿急疹

人疱疹病毒6型

发热症状轻，1~2天出疹
头面颈，躯干，四肢斑丘疹，无脱屑
耳后淋巴结肿大

风疹

71岁，行动缓慢3年或者3月，近期右上肢无力，右手震颤，肢体肌张力上升，呈齿轮样，头核磁未见异常，（1）诊断为

- A.动脉硬化
- B.豆状核变性
- C.阿尔兹海默症
- D.帕金森病
- E.扭转痉挛

扫码关注金英杰
新疆校区公众号



观看2022—试
解析课程回放

任

(2) 能改善其症状的药物作用机制是

- A. 升高脑内多巴胺水平
- B. 去甲肾上腺素水平
- C. GABA水平
- D. 乙酰胆碱水平
- E. 5-HT水平

扫码关注金英杰
新疆校区公众号



观看2022—试
解析课程回放

任

主要与抑郁发作有关的神经递质是

- A.多巴胺
- B.5-羟色胺
- C.乙酰胆碱
- D.r-氨基丁酸
- E.谷氨酸

扫码关注金英杰
新疆校区公众号



观看2022—试
解析课程回放

任

- A.水痘 B.麻疹 C.风疹
- D.幼儿急疹 E.猩红热

(1) 女孩, 1岁, 发热4天, 伴流涕, 打喷嚏, 半天前体温降至正常后出现皮疹。查体: 颈部, 躯干充血斑丘疹, 结膜无充血, 咽部充血, 心肺查体无异常, 最可能是

(2) 女孩, 9岁, 发热伴咽痛2天, 今日见全身皮肤出现鲜红色粟粒疹, 疹间皮肤充血, 咽部充血明显, 舌质红, 舌乳头明显突出, 舌苔表面, 腋下, 肘窝可见帕氏线, 最可能

扫码关注金英杰
新疆校区公众号



观看2022—试
解析课程回放

任

A.无性细胞瘤

B.未成熟畸胎瘤

C.卵黄囊瘤

D.浆液性癌

E.胚胎癌

(1) 常伴有AFP明显升高的卵巢肿瘤是

(2) 对放疗最敏感的卵巢肿瘤是

扫码关注金英杰
新疆校区公众号



观看2022—试
解析课程回放

任

类型	上皮性肿瘤	生殖细胞肿瘤-儿童, 青少年	性索-间质肿瘤
特点 死亡率 最高	浆液性肿瘤: 最常见	畸胎瘤, 最常见的生殖细胞瘤	颗粒细胞瘤-雌激素-恶
	黏液性肿瘤, 多房性	无性细胞瘤, 恶性, 放疗敏感	卵泡膜瘤-雌激素-良
	子宫内膜样肿瘤	卵黄囊瘤(内胚窦瘤), 年轻 妇女, 恶性程度高, 化疗敏感	纤维瘤伴腹水称梅格斯(Meigs)综合征
临床表现	腹胀(晚期)、腹部包块、腹腔积液、消瘦、贫血、压迫症状, 可有阴道流血		
病理	浆液性肿瘤向输卵管上皮、粘液性向宫颈粘膜, 内膜样向子宫内膜分化	成熟畸胎瘤-卵巢皮样囊肿-良性-皮肤附件-可伴有 甲亢 未成熟恶性-神经组织-AFP	颗粒细胞核呈咖啡豆样, Call-Exner小体
临床表现	腹胀、包块、积液、消瘦、贫血、压迫症状, 可有阴道流血。并发蒂扭转		
转移途径	直接蔓延和腹腔种植、淋巴转移是主要转移途径。血行转移少见		
肿瘤标记	浆液性癌CA125-糖类	卵黄囊瘤AFP↑, α-胚胎抗原	雌激素↑
治疗	TC(紫杉醇T+卡铂C)、 PC(顺铂P+环磷酰胺C)	依托泊苷+顺铂+博来霉素或 顺铂+长春新碱+异环磷酰胺	-
分期	I期-输卵管	II期-子宫、盆腔	III期-盆腔外 IV期腹腔外

英杰
众号



一
试
即
放

任

- A.不全流产
- B.稽留流产
- C.先兆流产
- D.难免流产
- E.流产合并感染

(1) 停经40天, 阴道少量流血, B超提示宫内妊娠, 胚胎存活, 子宫如孕周大小,最有可能的诊断是

(2) 妊娠13周, 无不适, 耻骨联合上无法触及宫底, 无胎动, 体格检查: 子宫耻骨联合上未触及, 胎心未闻及。B超提示胚胎停止发育, 相当于8周大小。最可能的诊断是

扫码关注金英杰
新疆校区公众号



观看2022—试
解析课程回放

任

女性患者40岁，发现右乳肿块1年，病初约花生米大小，近半年肿物增大，无不适，查体：右乳外上象限4×3cm，肿块质硬，皮肤无粘连，右侧腋窝淋巴结可触及肿大，质硬淋巴结，融合成团右锁骨上淋巴结未及。钼靶提示是4×3cm的高密度影，周边呈毛刺状，中央可见强回声钙点化。其余检查未见远处转移。

扫码关注金英杰
新疆校区公众号



(1) 该患者行乳房改良型根治术后，术后病理位浸润性导管癌，淋巴结转移：4/20，PR(-)，ER(-)，HER2 (-)，接下来治疗方案

- A.放疗
- B.生物靶向治疗
- C.他莫昔芬
- D.化疗
- E.化疗+放疗

观看2022一试
解析课程回放

任

(2) 该患者疾病TNM分期是

- A.T2N2M0
- B.T1N1M0
- C.T2N2M1
- D.T3N1M0
- E.T2N1M0

扫码关注金英杰
新疆校区公众号



观看2022—试
解析课程回放

任

女，38岁，G2P2，接触性阴道流血半年，妇科检查，外阴阴道无异常，宫颈糜烂状，下唇略突起，宫体正常大小，双附件区未触及包块，双合诊双侧宫旁无异常，TCT检查示HSIL，高危型HPV阳性

扫码关注金英杰
新疆校区公众号



观看2022—试
解析课程回放

(1) 首选的处理

- A. LEEP手术
- B. 分段诊刮术
- C. 宫腔镜检查
- D. 阴道镜下宫颈活检
- E. 宫颈锥切术

任

(2) 若结果示HSIL (CIN3) 累积腺体, 6点处为鳞状细胞癌, 局
部间质浸润深度8mm, 分期为

- A. IIIA期
- B. IA期
- C. IIA期
- D. IIB期
- E. IB期

扫码关注金英杰
新疆校区公众号



观看2022—试
解析课程回放

任

(3) 最适合的手术方式

- A.广泛性子宫切除术+盆腔淋巴结切除术
- B.宫颈锥切术
- C.筋膜外全子宫切除术
- D.改良广泛性子宫切除术+盆腔淋巴结切除术
- E.筋膜内全子宫切除术

扫码关注金英杰
新疆校区公众号



观看2022—试
解析课程回放

任

女，53岁，3月前坐长途火车时突然出现不认识女儿，并对空气大喊“有蜘蛛”，感觉看到自己儿子，经治疗后好转。1周前得知儿子去世消息后再次出现类似症状。既往有**高血压五年，200/90mmHg**。查定向障碍，视幻觉，思维不连贯。高血压加重时症状加重。

扫码关注金英杰
新疆校区公众号



观看2022—试
解析课程回放

- (1) 最有意义的检查是
- A. 头颅CT
 - B. 脑电图
 - C. 脑脊液
 - D. 人格测试
 - E. 视觉诱发电位

任

(2) 应诊断为

- A.双向障碍
- B.精神分裂症
- C.脑血管病引起的精神障碍
- D.躯体疾病引起的精神障碍
- E.急性应激障碍

扫码关注金英杰
新疆校区公众号



观看2022—试
解析课程回放

任

男，53岁，3天来无诱因出现头胀、记忆力下降、胡言乱语、与家人沟通困难，1天前发生意识丧失伴肢体抽搐1次，持续数分钟后缓解。既往体健。查体：T37.8℃P100次/分，R22次分，BP120/74mmHg。神志欠清，查体不合作，不能完成简单口令颈软，双瞳孔等大、对光反射存在，无明确面舌瘫或肢体瘫痪，反射对称，右侧病理征阳性。头颅MRI见左颞叶局部不规则大小T1、长T2信号灶，其中有点状短T1信号。符合该表现的疾病是

- A.单纯疱疹性脑炎
- B.脑叶出血
- C.颞叶胶质瘤 D.蛛网膜下腔出血 E.结核性脑膜炎

扫码关注金英杰
新疆校区公众号



观看2022—试
解析课程回放

任

男，50岁，10个月前经领导肯定后出现心情好，自我感觉良好，认为自己能力超群。话多，主动和陌生人打招呼，每天睡眠时长3小时，但不觉得困，精神抖擞，经治疗后好转。半个月前女儿离婚，患者心情低落，高兴不起来，觉得很自责，认为自己没有为儿挑好伴侣，兴趣减退，活动明显减少，睡眠减退，夜间睡眠差早醒，有自杀观念。隔空听到别人说自己无能，不能正常上班。

扫码关注金英杰
新疆校区公众号



观看2022—试
解析课程回放

(1) 此时应该给予治疗

- A.抗精神病药
- B.抗抑郁药
- C.抗心境障碍药
- D.镇静药
- E.抗焦虑药

任

(2) 目前患者诊断是

- A.双向情感障碍抑郁发作
- B.双向情感障碍发作
- C.精神分裂症
- D.应激相关障碍
- E.分裂情感性障碍

扫码关注金英杰
新疆校区公众号



观看2022—试
解析课程回放

任

男，29岁，2年前因腿部疼痛到医院就诊，被告知怀疑“骨癌”
当时出现不语，行为异常，摇头晃脑，1小时后恢复正常，之后
被排除“癌症”，但患者此后遇到不顺心的事就会出现类似症状

扫码关注金英杰
新疆校区公众号



观看2022—试
解析课程回放

- (1) 该患者最可能诊断为
- A. 焦虑障碍
 - B. 精神分裂症
 - C. 分离转换障碍
 - D. 急性应激障碍
 - E. 创伤后应激障碍

任

女，35岁，2个月前驾车发生重大交通事故致丈夫身亡，自己轻伤。近1个月频频噩梦，梦境中反复呈现车祸惨象，时常感到心悸不安，不敢看交通事故的新闻，不敢再驾车，情感麻木，郁郁寡欢。该患者的诊断是

- A. 抑郁症
- B. 焦虑症
- C. 创伤后应激障碍
- D. 急性应激障碍
- E. 适应障碍

扫码关注金英杰
新疆校区公众号



观看2022—试
解析课程回放

任

(2) 最有效的治疗

- A. 认知行为治疗
- B. 抗焦虑治疗
- C. 物理治疗
- D. 抗精神病治疗
- E. 暗示治疗

扫码关注金英杰
新疆校区公众号



观看2022—试
解析课程回放

任

女，22岁，大学生，2个月前曾跟同学发生争执。之后走到街上总觉得人们都在议论她，街坊邻里常常“话里有话”。常常听到别人骂他，觉得大家看不起他。甚至有时站在马路上想让汽车撞死。不愿与人交往，懒于整理个人卫生。最可能的诊断是

- A. 抑郁症
- B. 精神分裂症
- C. 创伤后应激障碍
- D. 惊恐发作
- E. 躁狂症

扫码关注金英杰
新疆校区公众号



观看2022—试
解析课程回放

任

女，22岁，大学生，2个月前曾跟同学发生争执。之后走到街上总觉得人们都在议论她，街坊邻里常常“话里有话”。常常听到别人骂他，觉得大家看不起他。甚至有时站在马路上想让汽车撞死。不愿与人交往，懒于整理个人卫生。首选的治疗药物为

- A.利培酮
- B.氯米帕明
- C.米氮平
- D.帕罗西汀
- E.安非他酮

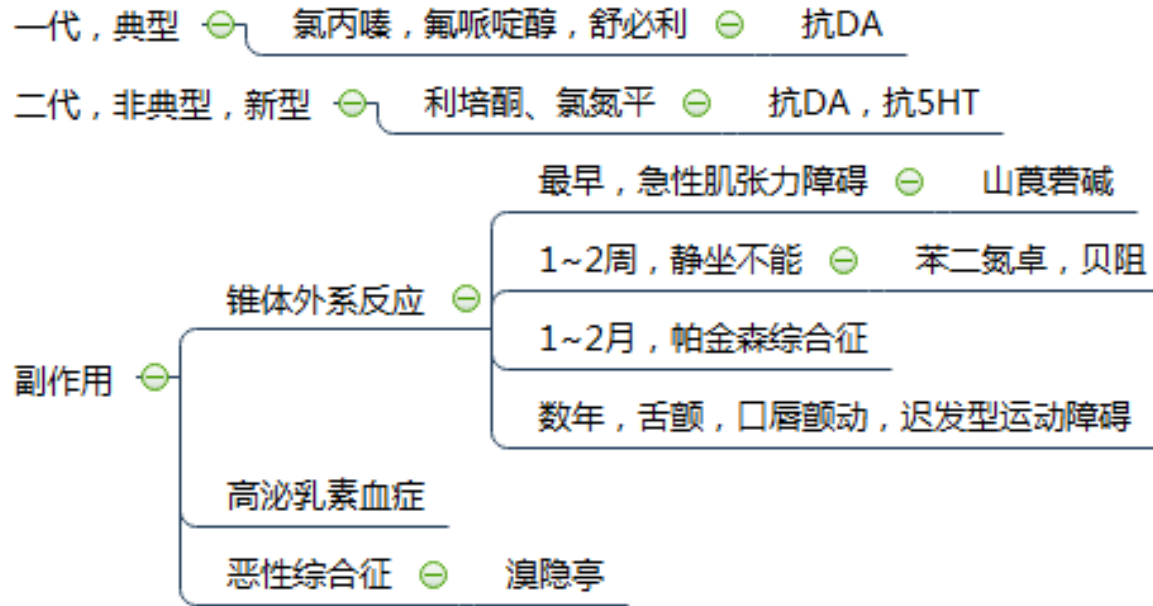
扫码关注金英杰
新疆校区公众号



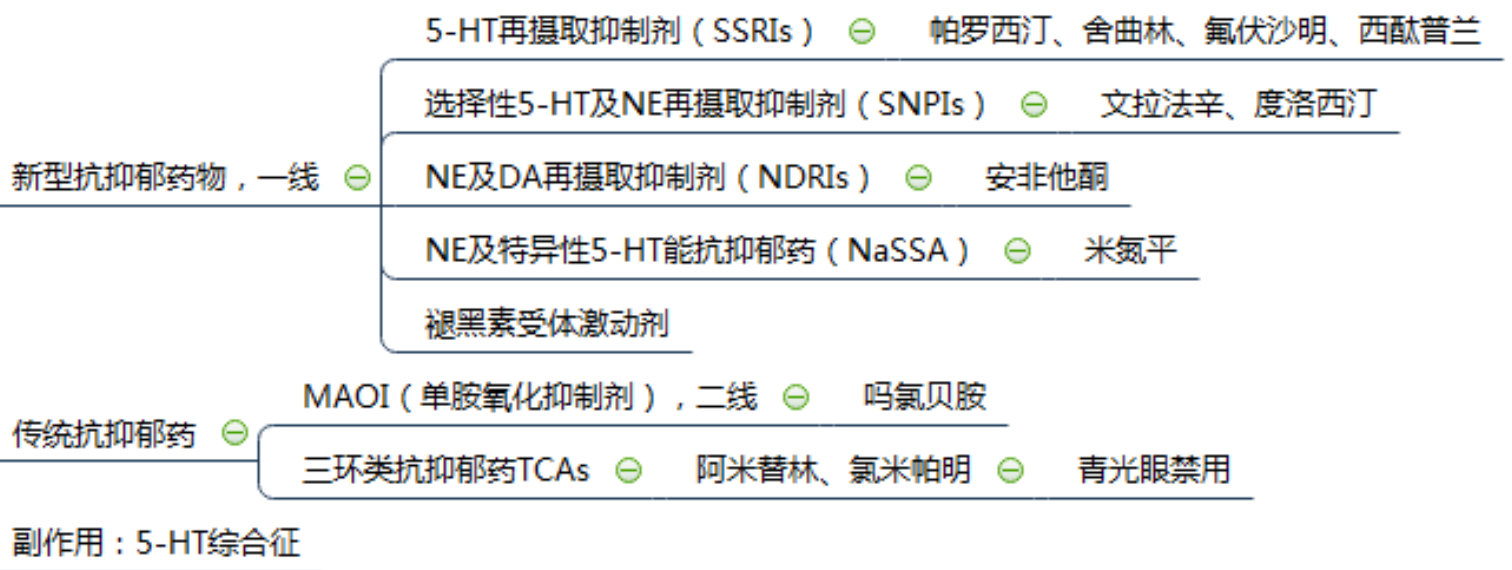观看2022—试
解析课程回放

任

药物治疗



抑郁发作



排名首位的精神障碍，评估自杀风险

持续2年以上的轻度抑郁 ⊖ 恶劣心境

扫码关注金英杰新疆校区公众号



观看2022—试解析课程回放

任一

女，30岁，G2P2。孕32周。半夜惊醒突然发现大量阴道流血。诊至医院后少量阴道流血。查体：腹软。P90次/分。血压：108/80mmHg。胎心：120次/分。

(1) 为明确诊断，最佳的检查

- A. 阴道检查
- B. 产科超声
- C. 双合诊
- D. CRP
- E. 查血hcG

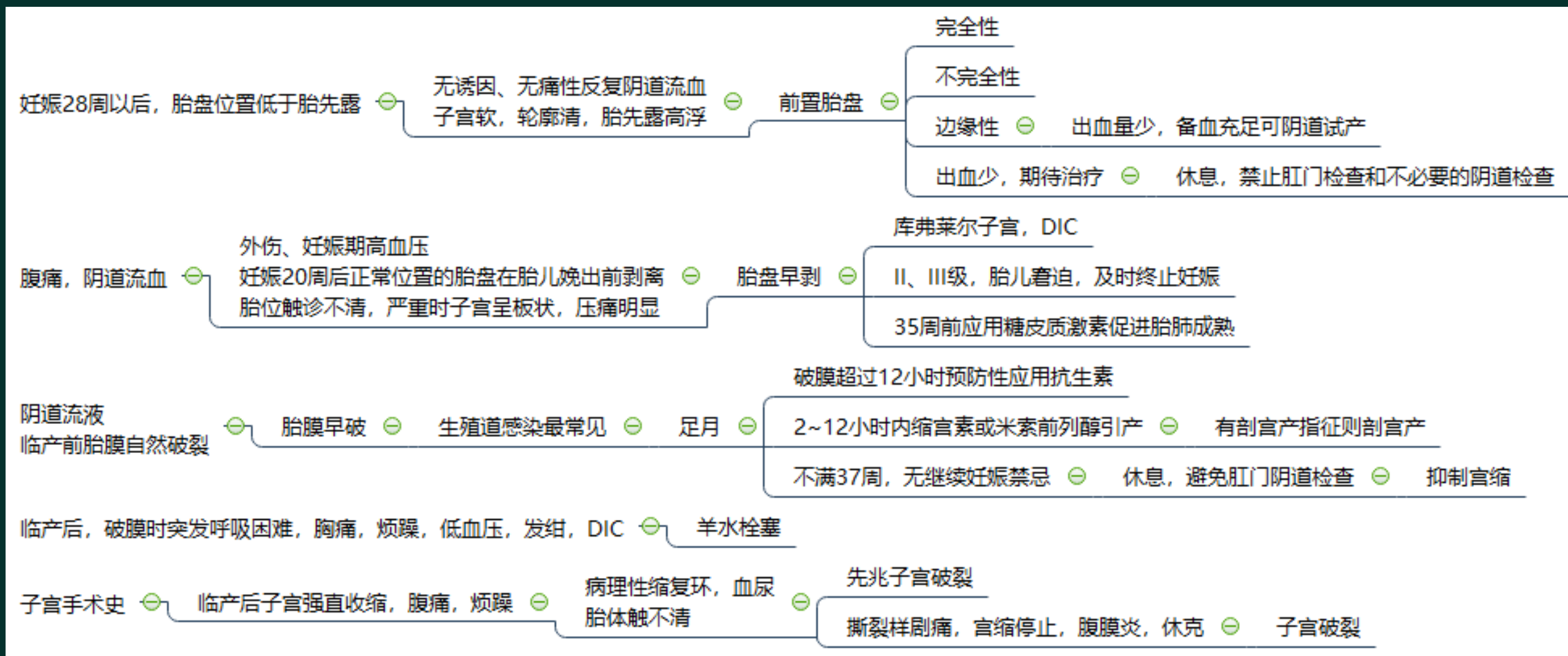
急

扫码关注金英杰
新疆校区公众号



观看2022一试
解析课程回放

任



任

(2) 以下处理措施哪项是错误的?

- A. 监测胎心
- B. 急诊剖宫产
- C. 输血
- D. 促胎肺成熟
- E. 预防感染

扫码关注金英杰
新疆校区公众号



观看2022—试
解析课程回放

任

(2) 入院复查BP 150/90mmHg, 尿蛋白阴性, 肾功能正常。
NST反应型。B超羊水最大深度4cm, 胎儿估重3500g。该如何处理

- A.口服利尿剂
- B.静滴硫酸镁
- C.口服降压药
- D.口服抗生素
- E.静滴白蛋白

扫码关注金英杰
新疆校区公众号



观看2022一试
解析课程回放

任

定义	妊娠期高血压疾病：多发生在妊娠20周以后，表现为高血压、蛋白尿。			
高危	高血压、慢性肾炎、糖尿病、孕妇年龄≥40岁、肥胖、多胎、羊水过多、营养不良			
病理	全身小血管痉挛、内皮损伤及局部缺血			
定义	妊娠期高血压	子痫前期	重度子痫前期	子痫
诊断	≥140/90mmHg 无症状，尿蛋白- 产后12周恢复正常	140~160/90~110mmHg +上腹痛、头痛、 水肿	≥160/110mmHg +上腹痛、头痛、视觉障碍、 水肿	≥160/110mmHg 抽搐昏迷
蛋白尿	阴性	+(≥0.3g/24h)	+++~++++(≥5.0g/24h)	-
治疗	降压	预防及处理子痫：硫酸镁；降压		
诊断	眼底检查			
治疗	降压：拉贝洛尔、地平			
	预防及处理子痫，解痉：硫酸镁，<25g/d，监测镁，产后24~48小时停药，不超过5日。镁中毒最早为膝反射减弱或消失→全身肌张力减退→呼吸机麻痹。钙剂 适时终止妊娠			

男婴，10个月，面色苍白1个月。出生以来一直母乳喂养。查体：发育可，皮肤粘膜苍白，肝肋下3cm，脾肋下1cm。实验室检查：血Hb74g/L，RBC $2.8 \times 10^{12}/L$ 。外周血涂片：血细胞大小不等，以小细胞为主，中央淡染区扩大。

(1) 最可能的诊断

- A.生理性贫血
- B.营养性巨幼细胞性贫血
- C.地中海贫血
- D.缺铁性贫血
- E.肺含铁血黄素沉着症

扫码关注金英杰
新疆校区公众号



观看2022一试
解析课程回放

任

小细胞性贫血

大细胞性贫血

巨幼细胞性贫血
恶性贫血

骨髓增生异常综合征

原位溶血：骨髓内 ⊖

核幼浆老 ⊖

补充叶酸

有精神症状先补充B12

大细胞性贫血，MCV、MCH均增高
中央淡染区消失，巨幼变，核分叶增

偏食、未及时添加辅食，小儿纯羊奶喂养，长时间烹煮、孕妇、

完全素食、A型胃炎：B12缺乏

临床表现 ⊖ 粘膜苍白，乏力，可有轻度黄疸，牛肉舌，精

有神经、精神症状，补充VB12为主

治疗 ⊖

叶酸

治疗初期预防低钾

+

任一

(2) 最主要的治疗

- A.口服铁剂和维生素C
- B.合理营养，及时添加辅食
- C.口服维生素B12和叶酸
- D.口服泼尼松
- E.输血

扫码关注金英杰
新疆校区公众号



观看2022—试
解析课程回放

任

(3) 最有助于诊断的检查

- A. 铁代谢
- B. 骨髓活检
- C. 血清维生素B12和叶酸
- D. 胸部X线片
- E. 血Hb

扫码关注金英杰
新疆校区公众号



观看2022—试
解析课程回放

任

男性，55岁，大量饮酒20余年，2天前**停止饮酒**，肢体粗大震颤，不认识家人，夜间吵闹，自称墙上有鬼，索要他姓名，有时大吼并伴挥拳，最可能的诊断是

- A. 酒精性痴呆
- B. 酒精性幻觉症
- C. 震颤谵妄
- D. 科萨科夫综合征
- E. 酒精性妄想

扫码关注金英杰
新疆校区公众号



观看2022—试
解析课程回放

任

长期大量饮酒

近记忆障碍、虚构、定向障碍
可有幻觉、夜间谵妄

☑ 柯萨可夫遗忘综合征 ☑ 补充维生素B1

眼球震颤、眼球不能外展、明显意识障碍
可有定向障碍、记忆障碍、震颤谵妄

☑ Wernicke脑病 ☑ 补充维生素B1

戒酒

- ☑ 单纯戒断症状 ☑ 停酒后数小时 ☑ 手、眼睑震颤、头痛、焦虑、失眠、心跳快、情绪不稳 ☑ 地西洋10mg, 一日三次 2-3日后逐渐减量
- ☑ 震颤谵妄 ☑ 停酒48小时后 ☑ 意识模糊、幻觉、全身肌肉粗大震颤、发热 ☑ 首选地西洋

上升性对称性周围神经炎,
感觉和运动障碍, 肌力下降

☑ 干性脚气病 ☑ 补充维生素B1

双下肢深感觉缺失、感觉性共济失调、
痉挛性瘫痪及周围性神经病变

☑ 脊髓亚急性联合变性 ☑ 补充维生素B12
可继发于慢性A型胃炎、胃大切、回肠切除术后

女，20岁。活动时突发剧烈头痛1小时伴喷射性呕吐数次，随即意识丧失。CT示脑室内出血，行脑室穿刺引流后病情逐渐稳定。MRI示右侧额叶脑内楔型血管流空影，尖端指向脑室。首先考虑的诊断是

- A.脑动脉硬化
- B.颅内动脉瘤
- C.烟雾病
- D.脑肿瘤卒中
- E.脑动静脉畸形

扫码关注金英杰
新疆校区公众号



观看2022—试
解析课程回放

任

女，25岁，争吵后右肢活动不便，言语不利两小时，病后无呕吐头痛，十年前曾患风湿热，查体，BP120/60mmHg，神志清醒，软，心律绝对不齐，二尖瓣舒张期杂音，运动性失语，右侧中枢面舌瘫，右侧肌力0~2级，张力低，头颅CT未见异常，诊断

- A.缺血性卒中
- B.蛛网膜下腔出血
- C.转向障碍
- D.低血糖
- E.脑出血

扫码关注金英杰
新疆校区公众号



观看2022—试
解析课程回放

任

男，45岁，右眼睑下垂伴复视2月，既往有蛛网膜下腔出血病史
查体，右眼外斜，瞳孔变大，对光反射阴性，增强ct提示，鞍区
一直径0.5cm圆形高密度影，无脑水肿表现

- A.鞍旁脑膜瘤
- B.鞍叶脑脓肿
- C.颈内动脉-后交通动脉瘤
- D.鞍叶胶质瘤
- E.三叉神经鞘瘤

扫码关注金英杰
新疆校区公众号



观看2022—试
解析课程回放

任

女，1个月。出生体重3500g，呕吐1周。生后3周左右开始溢乳，逐日加重，呈喷射性呕吐，奶汁带凝块，不含胆汁。查体：体重3500g，皮肤轻度恍然，前囟稍凹，心肺无异常，上腹部蠕动波**右季肋下肿块**，质较硬，光滑，移动。最可能的原因是

- A.先天性肥厚性幽门梗阻
- B.先天性肠扭转不良
- C.先天性巨结肠
- D.胃扭转
- E.十二指肠瘀滞症

扫码关注金英杰
新疆校区公众号



观看2022—试
解析课程回放

任

足月产，宫口开全，S+3，出现晚期减速，胎心率90/分.....

- A.立刻剖宫产
- B.观察
- C.静滴缩宫素
- D.硫酸镁静滴
- E.产钳助产

扫码关注金英杰
新疆校区公众号



观看2022一试
解析课程回放

任

胎动	妊娠28周以后，胎动<10次/2小时或减少50%者提示胎儿缺氧可能。正常胎心率基线：110~160次/分	
早期减速	宫缩时胎头受压	波谷对波峰，持续时间短，恢复快
变异减速	宫缩时脐带受压	胎心率减速与宫缩 无固定关系 ，下降迅速且下降幅度大，持续时间长短不一，但恢复迅速。
晚期减速	多见于胎盘功能不良、胎儿缺氧	胎心率减速多在宫缩高峰后开始出现，即波谷落后于波峰，时间差多在30~60秒，胎心率 恢复水平所需时间较长 。
NST 无应激试验	提示胎儿缺氧	无加速 无反应型
OCT 缩宫素试验	提示胎儿缺氧	阳性



孕妇足月顺产，5天前出现高热，3天前出现腹痛腹胀等。查体： $T39.8^{\circ}\text{C}$ ， $\text{BP}80/50\text{mmHg}$ ，肺部湿啰音，意识模糊，全腹压反跳痛肌紧张，最可能的疾病是

- A. 感染性休克
- B. 阴道炎
- C. 宫颈炎
- D. 阑尾炎
- E. 胃肠炎

扫码关注金英杰
新疆校区公众号



观看2022—试
解析课程回放

任

男，3岁，咳嗽间断**发热**半月，**1月前患麻疹**，预防接种不详，
T37.6℃，P110次/分，R22次/分，双肺未闻及啰音，心率110次/分，律齐，腹软，无压痛，胸部X线**右上肺片状阴影，右肺门影增浓**，边缘模糊，结核菌素48-72小时红肿10mm,硬结3mm。关于

患儿PPD试验以下说法正确的是

- A.接种卡介苗正常阳性反应
- B.结核菌素试验阴性
- C.未感染结核分枝杆菌
- D.免疫抑制导致的假阴性
- E.感染结核呈阳性

扫码关注金英杰
新疆校区公众号



观看2022一试
解析课程回放

任

PPD试验

阴性

< 5mm ⊖ 阴性

未感染过

初次感染4~8周内，未建立迟发型变态反应

假阴性反应 ⊖

危重结核病，粟粒型肺结核

免疫抑制剂、激素、免疫缺陷病

急性传染病，如麻疹、水痘

技术误差、重度营养不良、重度脱水、重度水肿

阳性

接种过卡介苗 ⊖

硬结直径多在5~9mm，持续时间短，2~3天

未接种过卡介苗 ⊖

婴幼儿 ⊖

体内有新近结核灶

年龄越小（1岁），活动性结核病灶可能性越大

> 3岁 ⊖

无症状，阳性+，提示感染过 ⊖

多为10~15mm

持续7~10天以上

强阳性+++ ⊖ 现在感染

阴性转阳性，或阳性转中度阳性且增幅 > 6mm ⊖

新近有感染

强阳性 ⊖

体内有活动性结核病灶



未完待续。。。。

“官人，我还要~”

扫码关注金英杰
新疆校区公众号



观看2022一试
解析课程回放

任