



第一考站 临床思维能力

心电图-2道题、7分



秒杀心电图

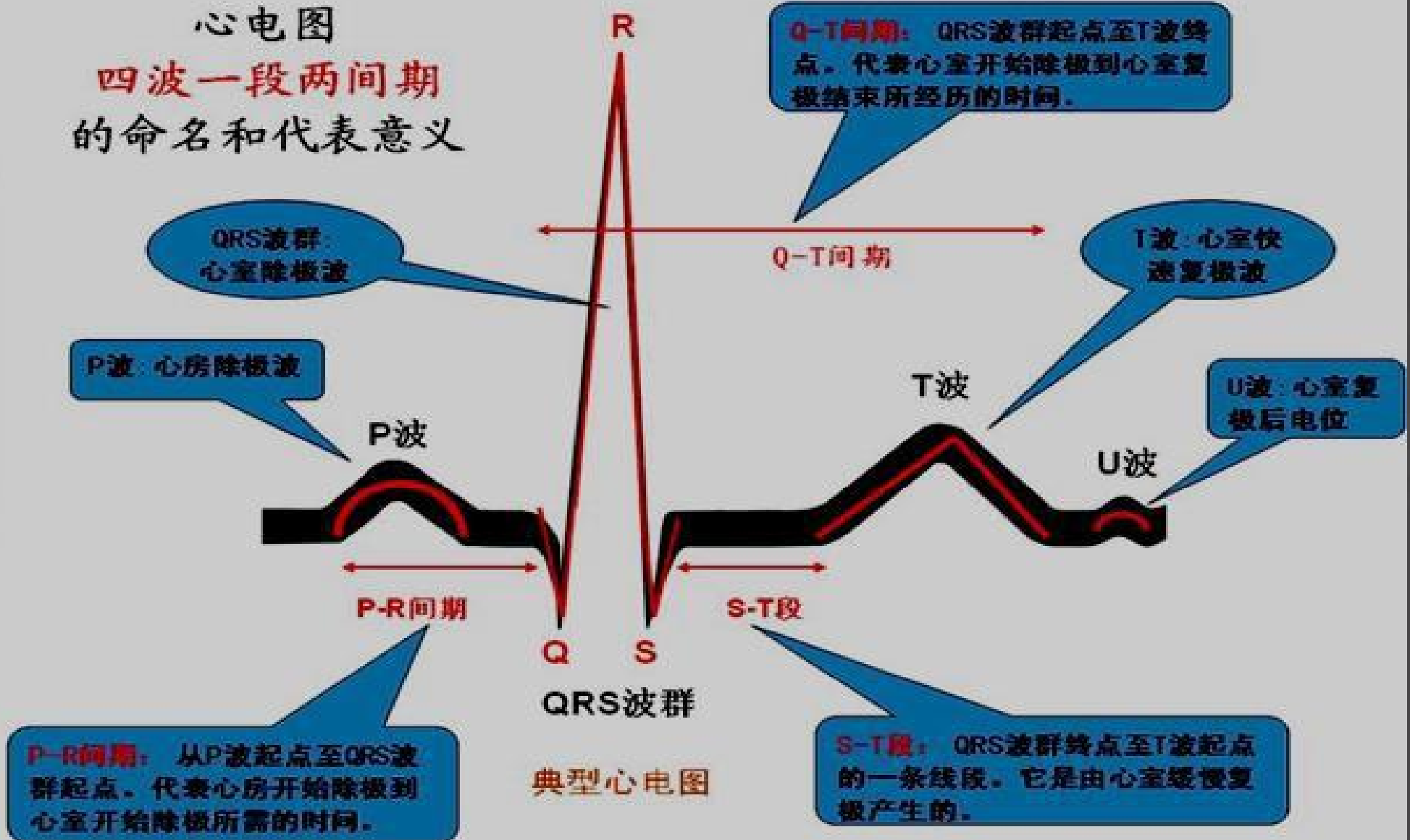


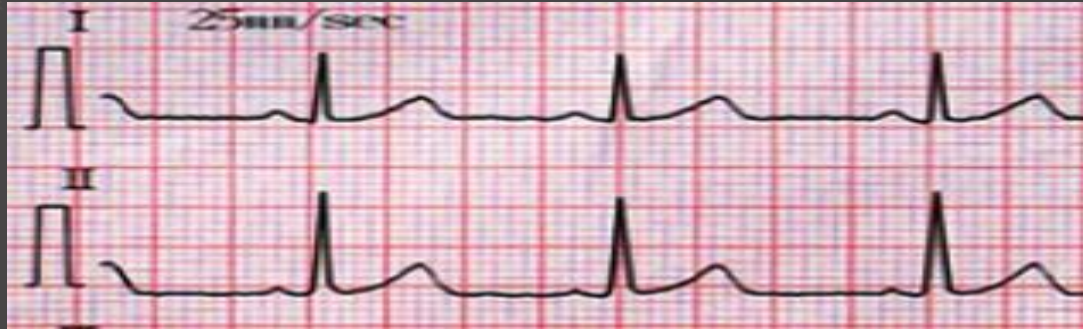

1. 正常心电图	
2. 窦性心动过速	
3. 窦性心动过缓	
4. 房性期前收缩	
5. 心房颤动	
6. 阵发性室上性心动过速	
7. 室性期前收缩	
8. 室性心动过速	
9. 心室颤动	
10. 房室传导阻滞	
11. <u>左、右束支传导阻滞*</u>	助理不考
12. <u>左、右心室肥厚*</u>	助理不考
13. 急性心肌梗死	

心电图

四波一段两间期的命名和代表意义





横格→时间→0.20秒

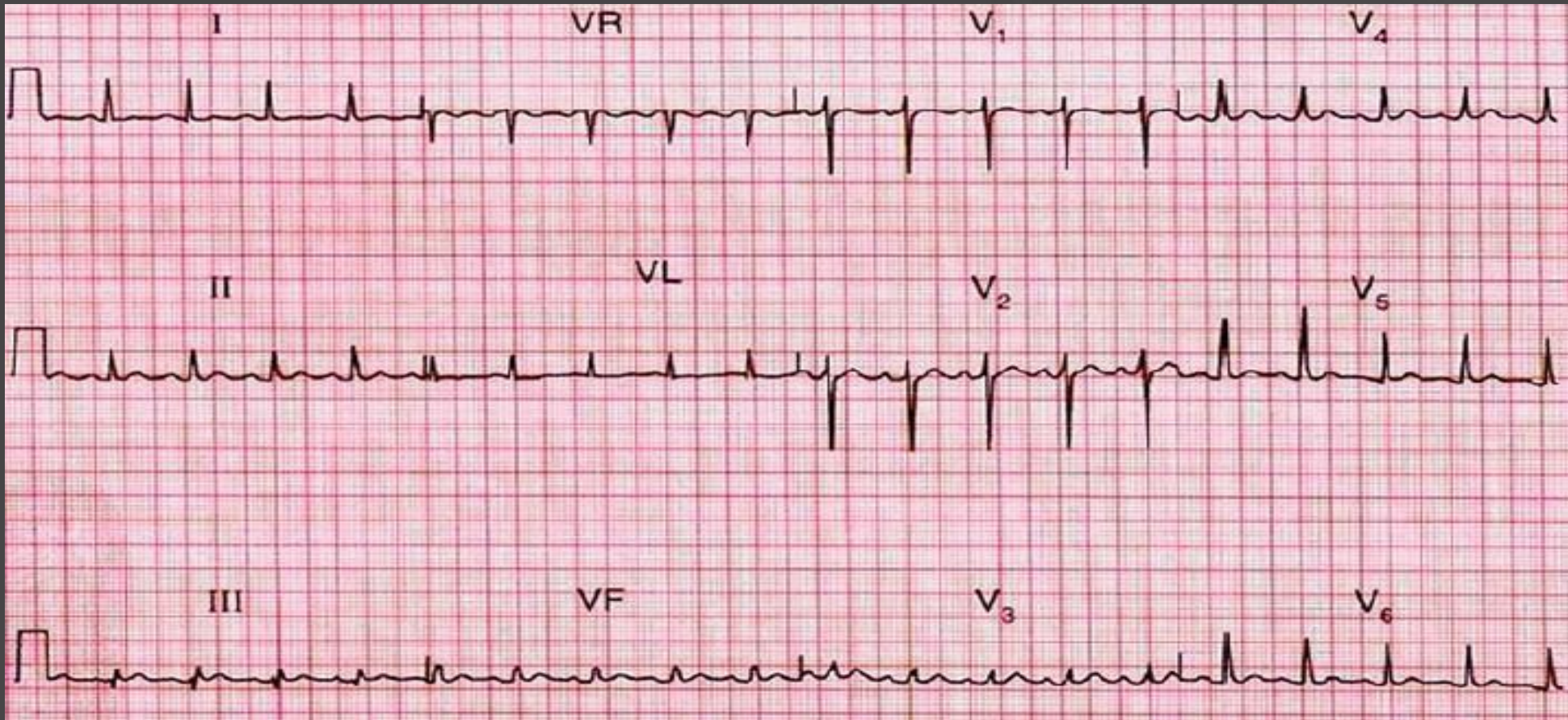
竖格→电压→0.5毫伏

$$\text{心率} = 60 / R - R = 60 / (0.20 \times \text{横格数} - \text{大})$$

- 结论：
1. 正常人：60-100次/分
3-5个大格
 2. 若R-R < 3个大格→窦速
 3. 若R-R > 5个大格→窦缓

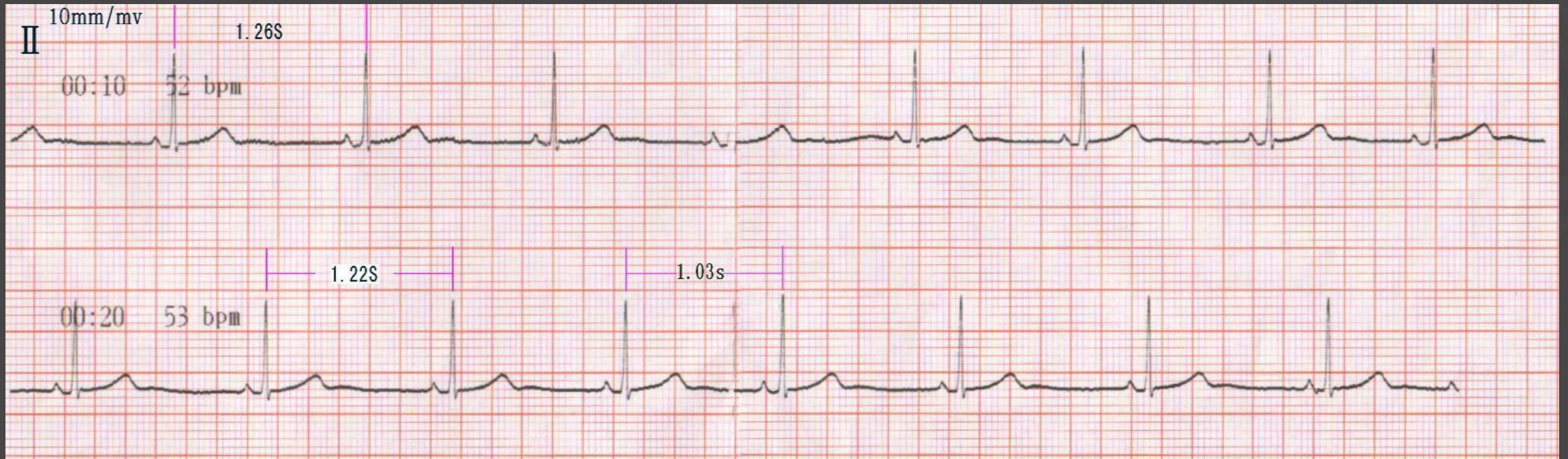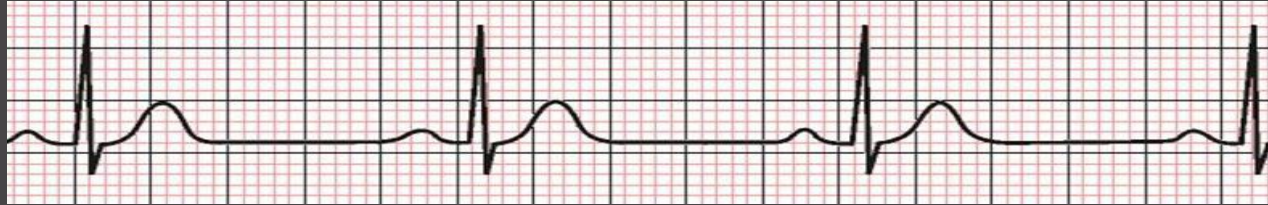
窦性心动过速

小于3大格

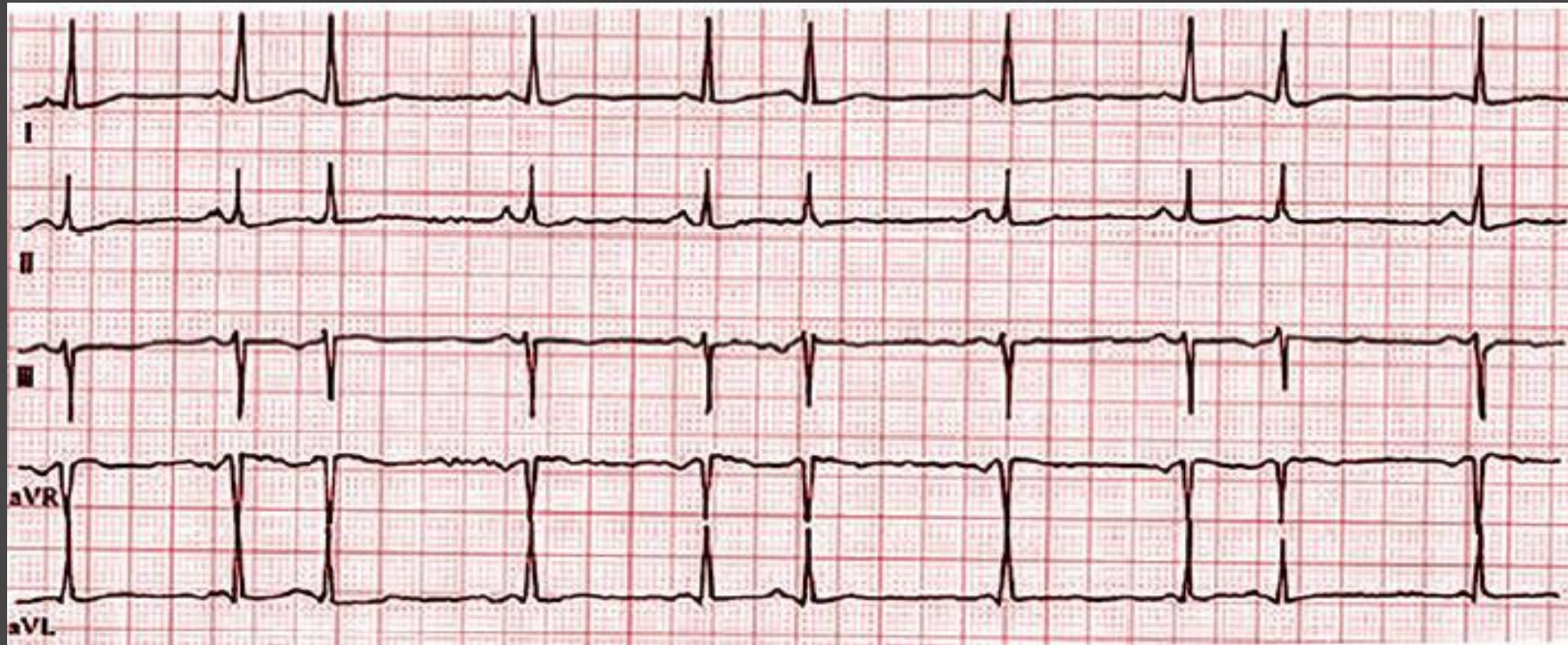


窦性心动过缓

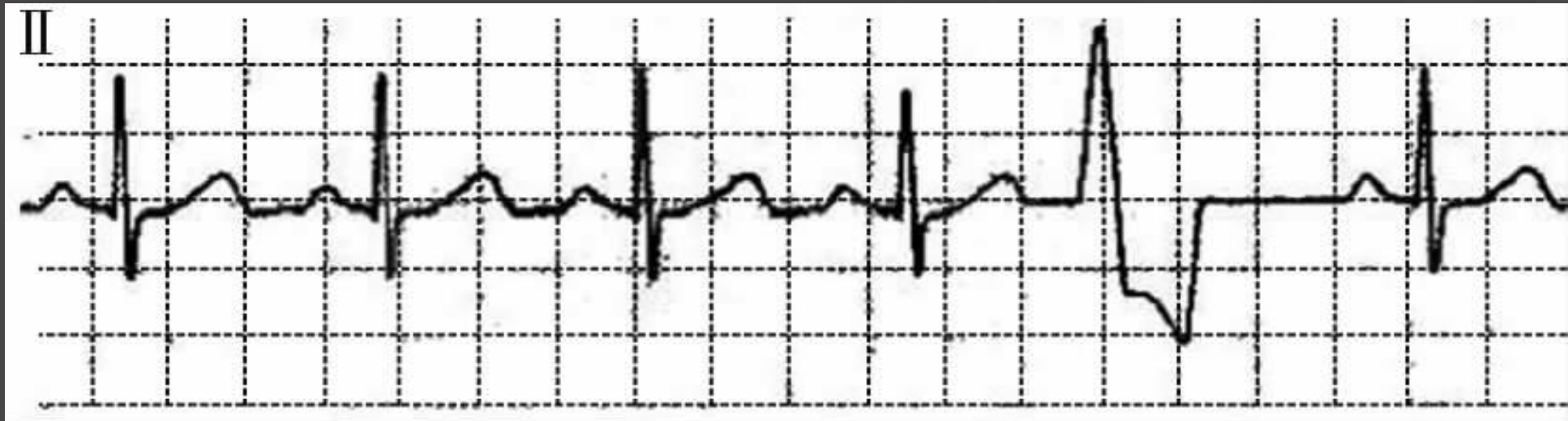
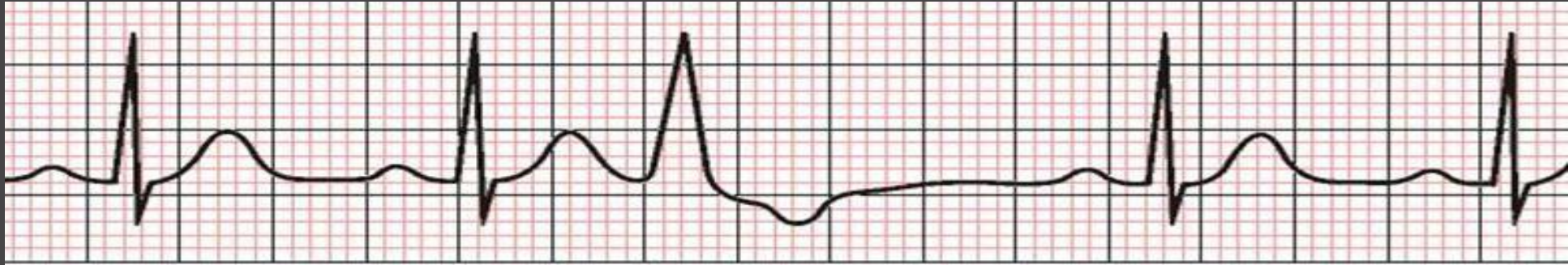大于5大格



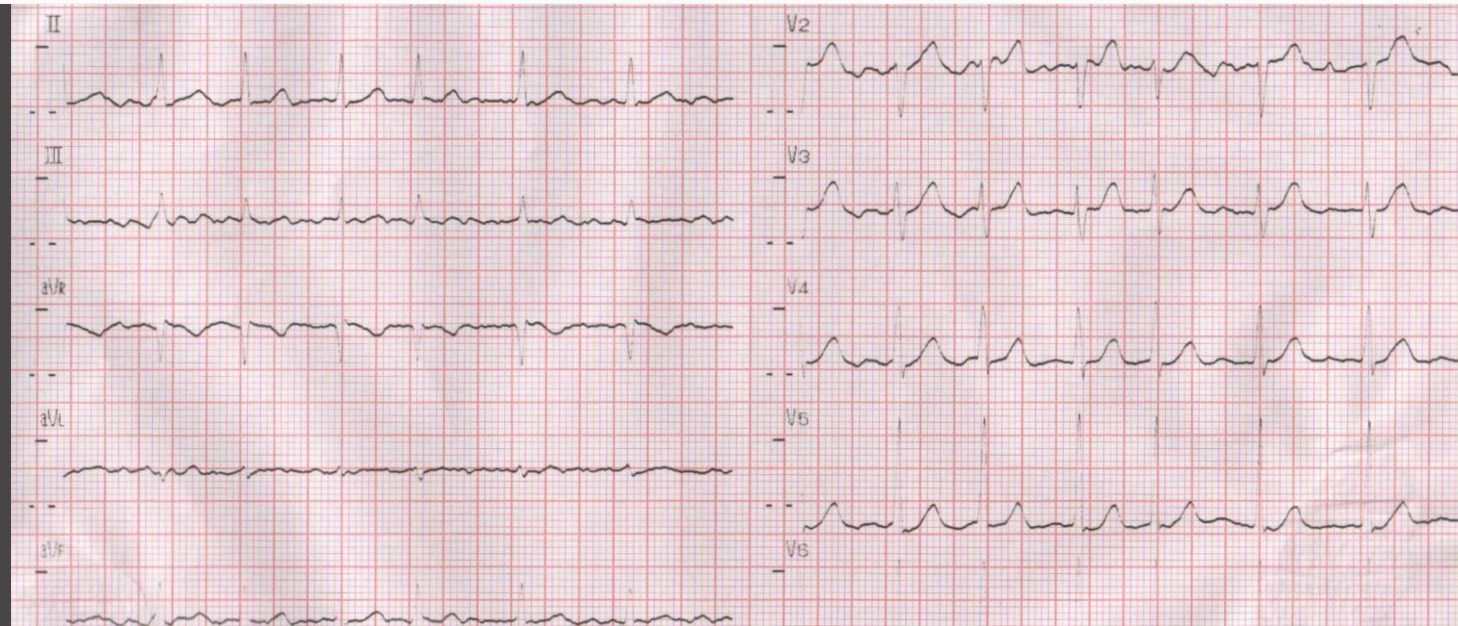
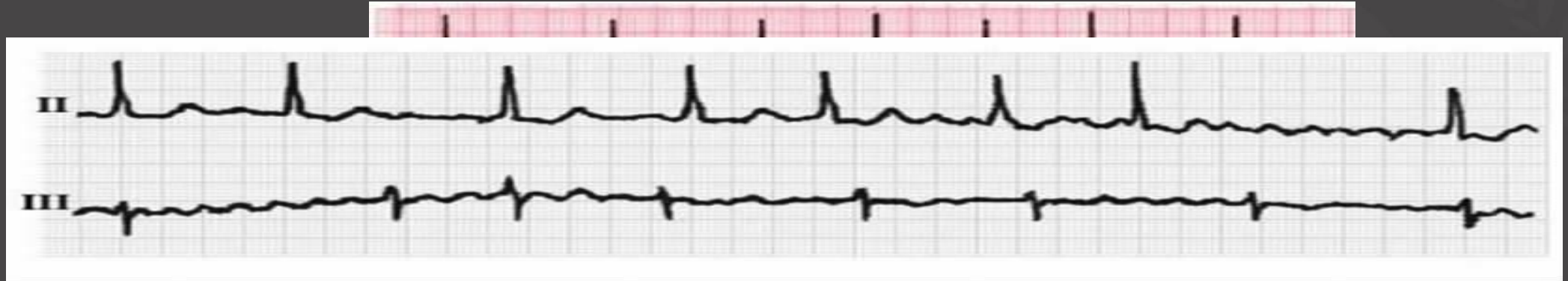房性期前收缩（房早）



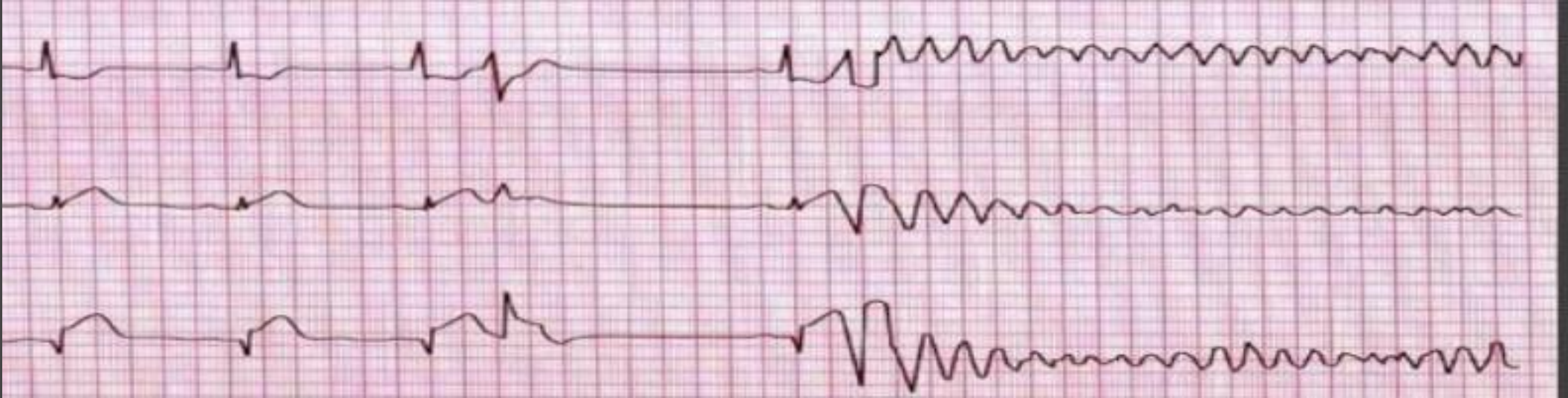
室性期前收缩(室早)



心房颤动(房颤)

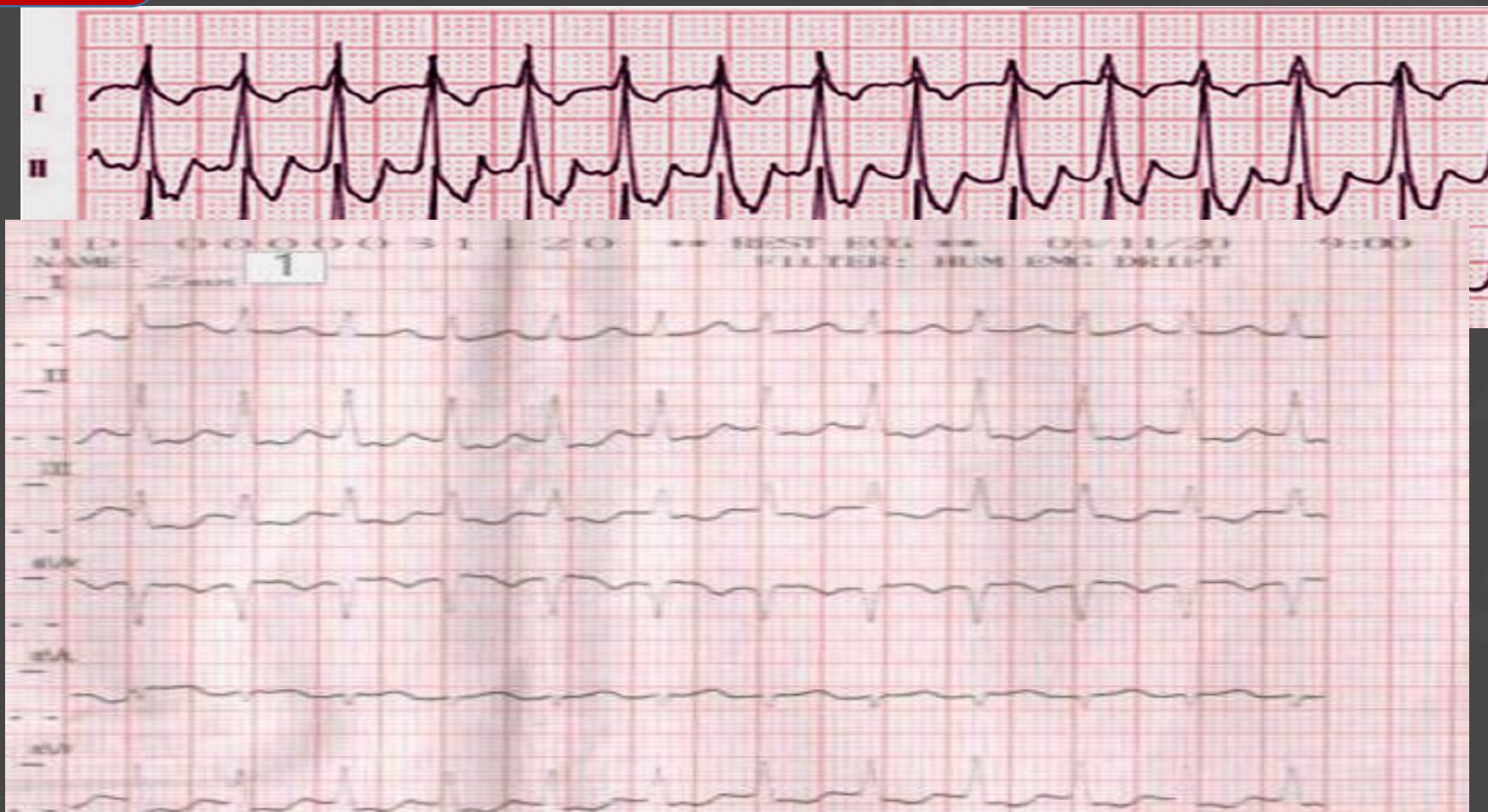


心室颤动(室颤)

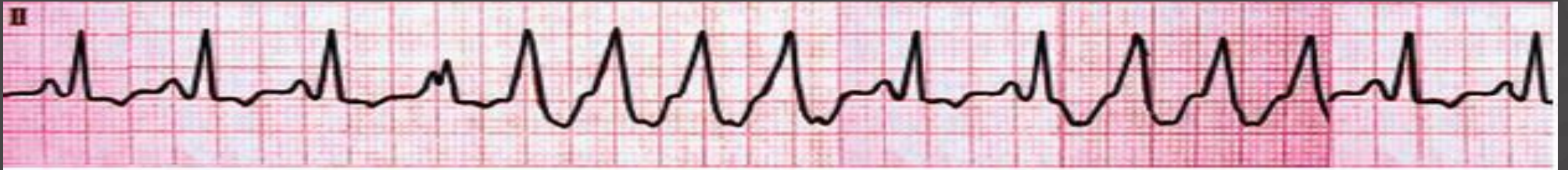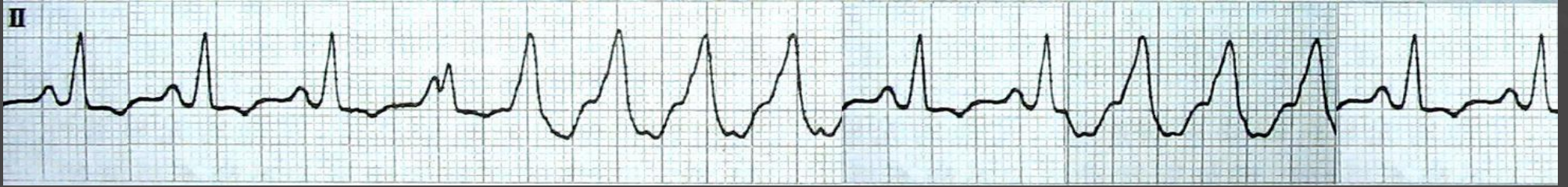


小于2大格

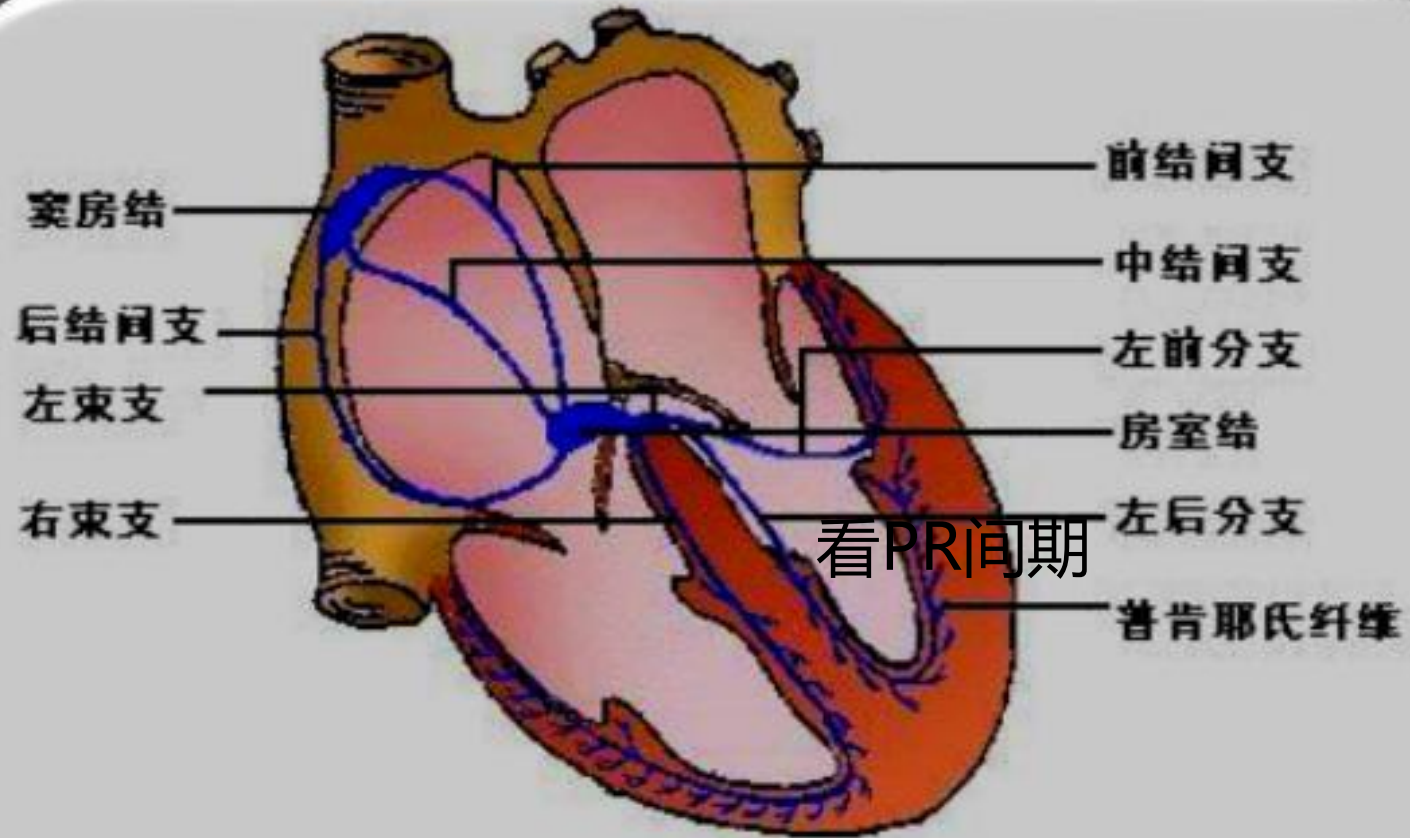
阵发性室上性心动过速

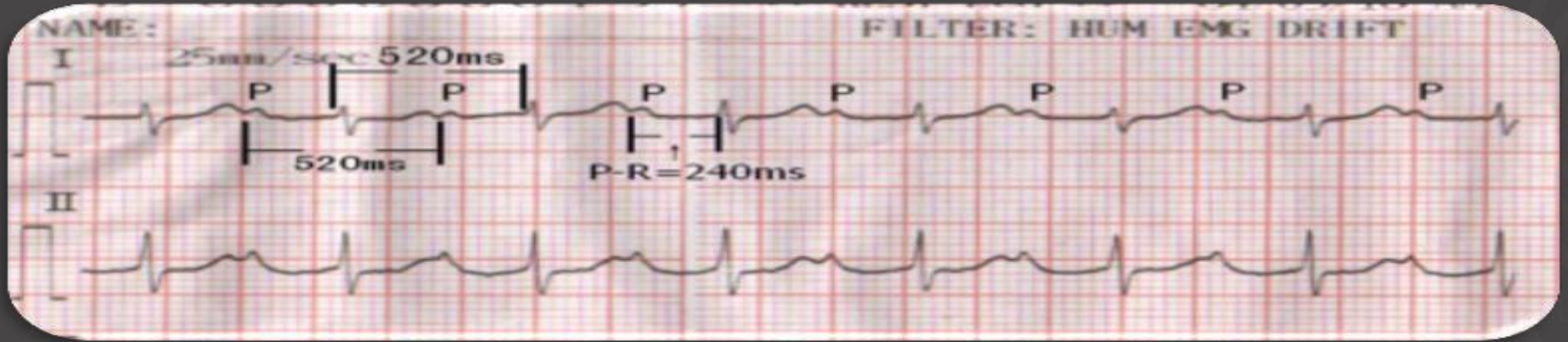


室性心动过速



心脏传导阻滞

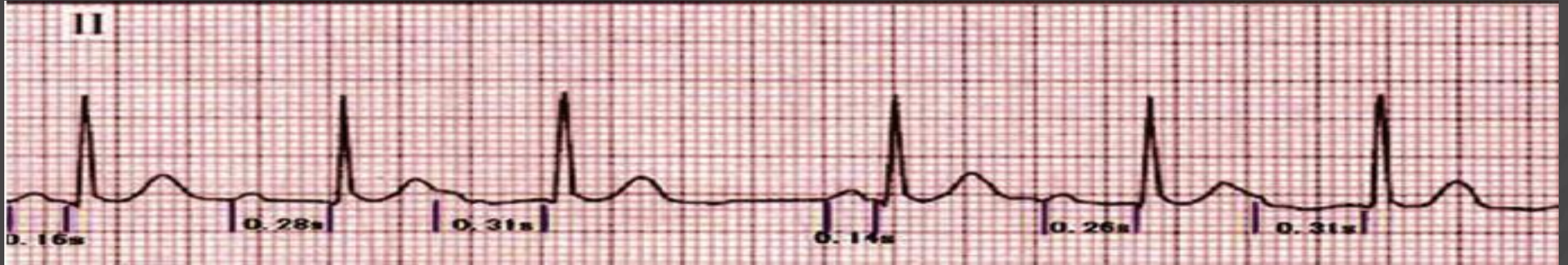



一度阻滞P R宽 (P-R间期 > 0.20秒)



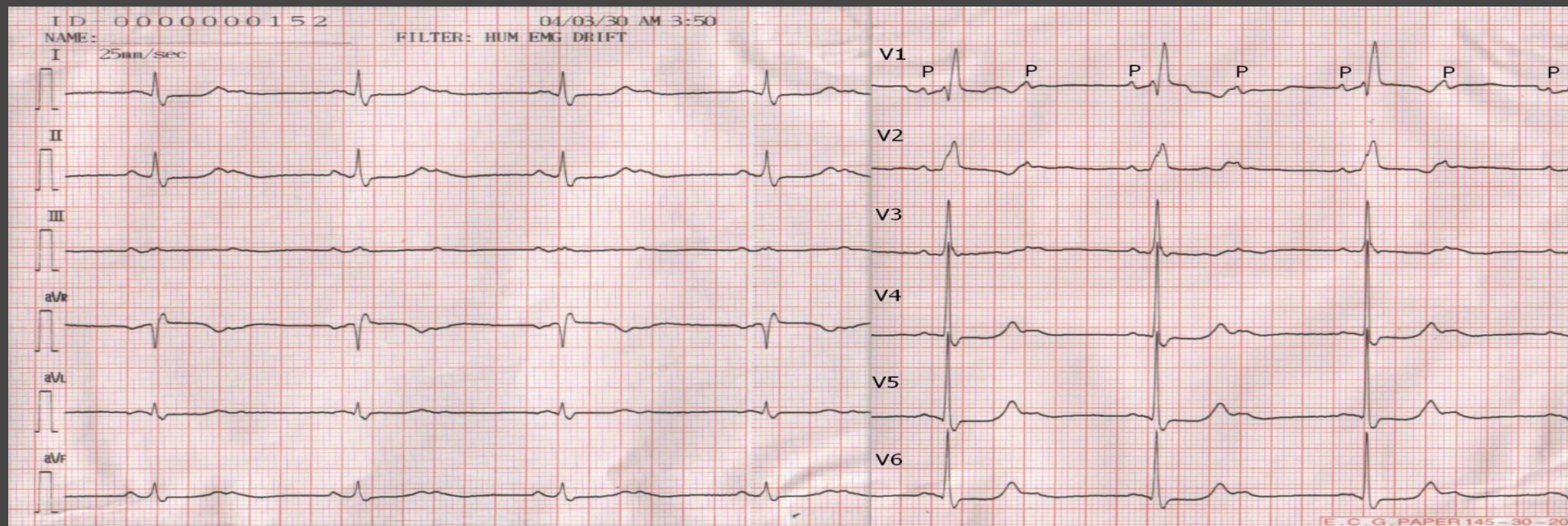
II度房室传导阻滞



(二度 I 型房室传导阻滞，P波与QRS渐远至脱落)



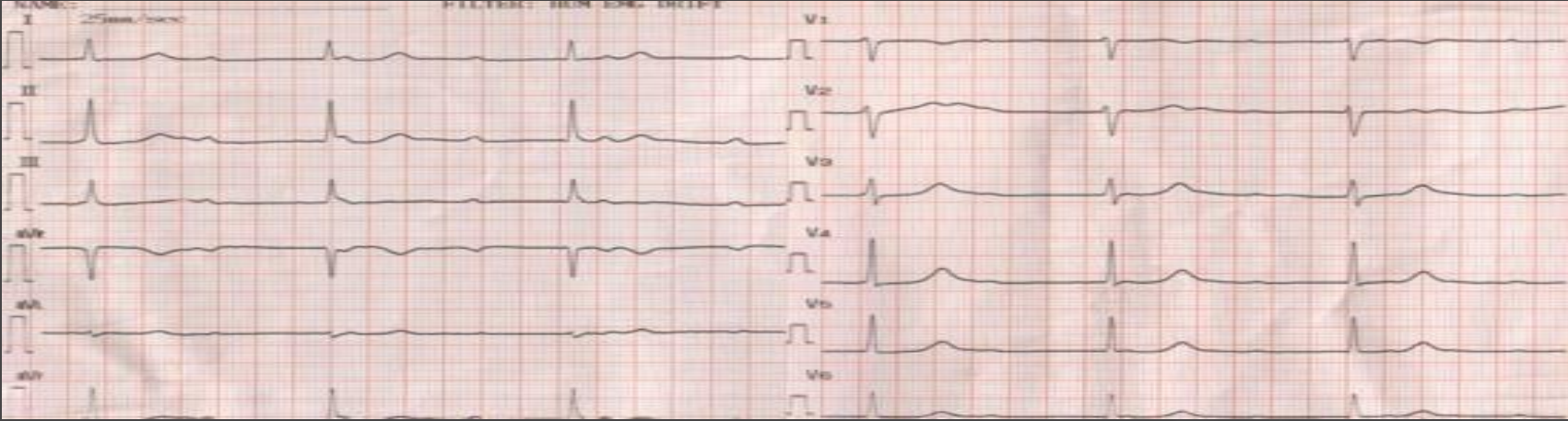二度II型房室传导阻滞



1. P-R间期恒定

2. QRS波群成比例脱落 (2:1; 3:2; 4:3)

Ⅲ度房室传导阻滞



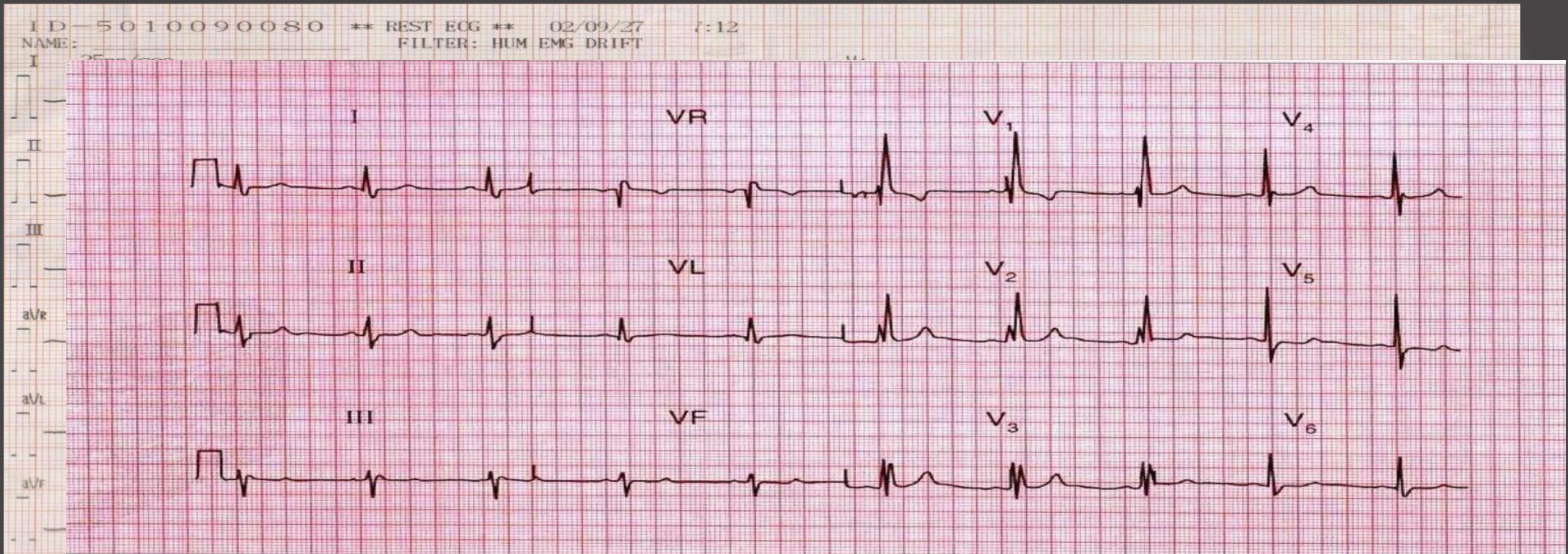
- 1、心率极慢
- 2、P波与QRS毫无关联
- 3、与窦缓鉴别
(没有 QRS脱落, PR 间期正常)

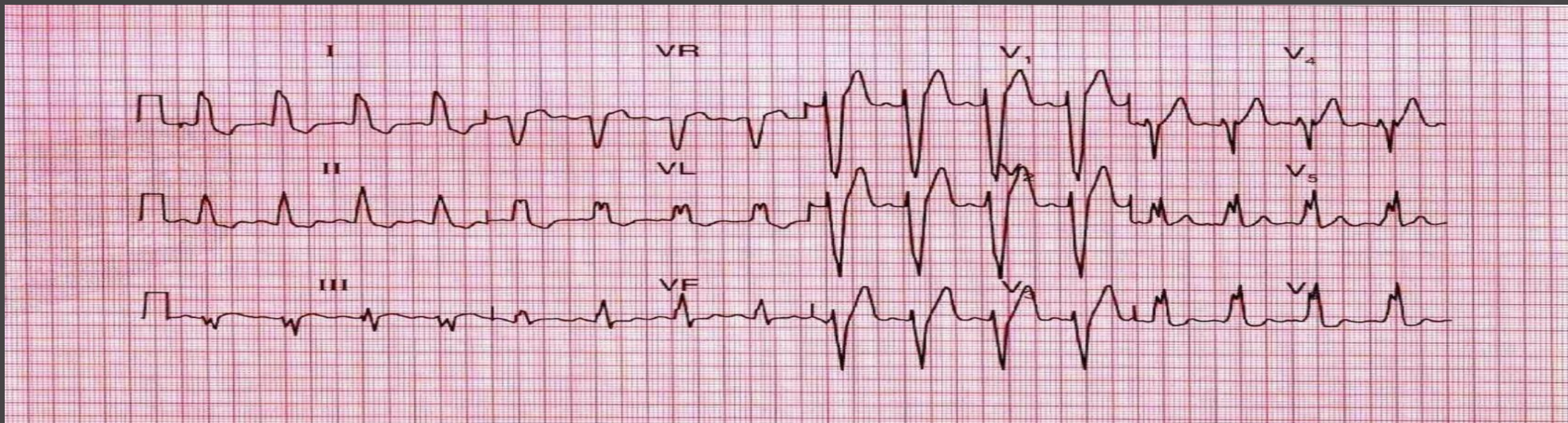
Ⅲ度阻滞各顾各, (P波与QRS均规则, 但相互无关联)



V1-M型

完全性右束支传导阻滞(CRBBB)





RV5(RV6、 I 、 avL)宽大，其前无q波，**顶峰有切迹**;



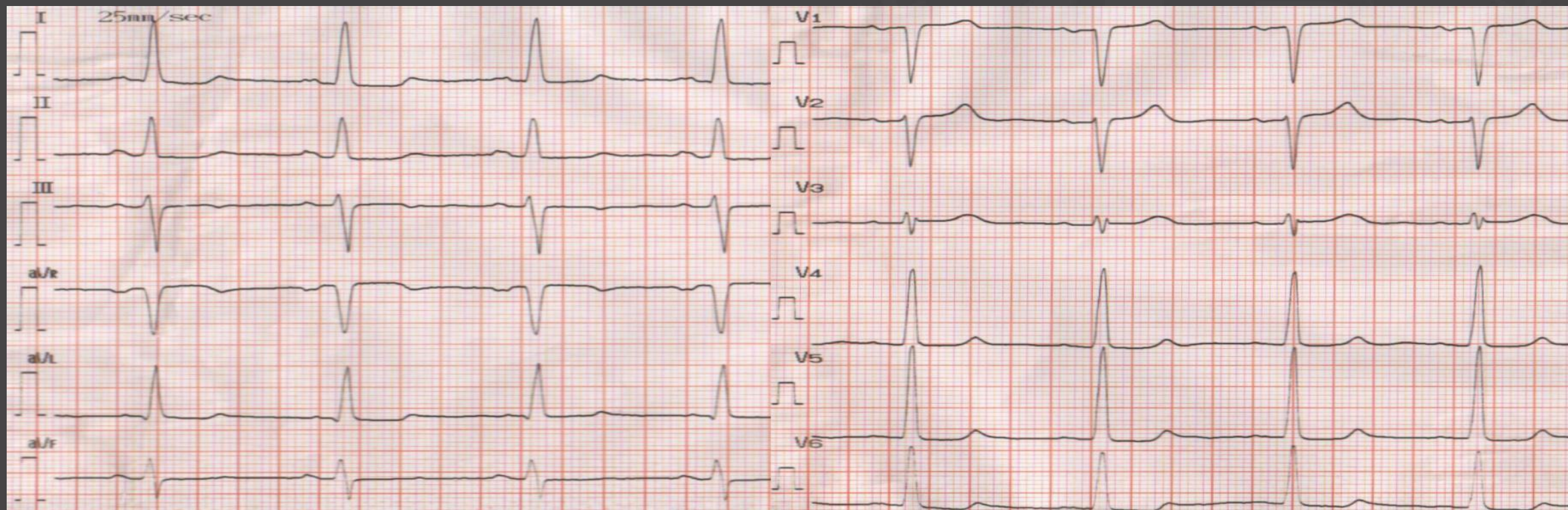
顺口溜

- **I、III导联**
- **尖朝天则不偏!**
- **口对口向左走!**
- **尖对尖则右偏!**

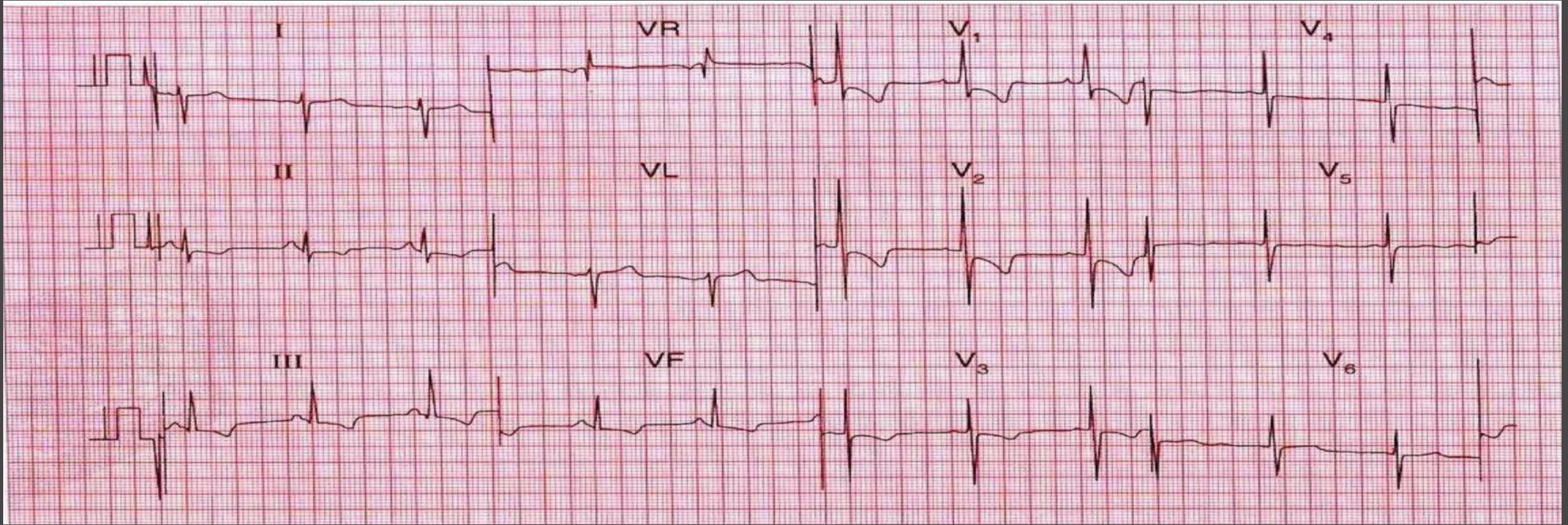
电轴往那边偏，就往哪边厚



左室肥大



右室肥大



执业医师考试心电图

不齐心电图

- 房性期前收缩
- 室性期前收缩
- 心房颤动
- 心室颤动
- 二度一型房室传导阻滞

齐的心电图

- 快慢分类
 - 快的心电图
 - 窦性心动过速
 - 室上性心动过速
 - 室性心动过速
 - 慢的心电图
 - 窦性心动过缓
 - 房室传导阻滞
- 左右分类
 - 左
 - 左束支传导阻滞
 - 左心室肥厚
 - 右
 - 右束支传导阻滞
 - 右心室肥厚
- 心肌梗死

心电图阅片步骤/方法：选项带入法

一、齐不齐

二、数格子（R-R间期）

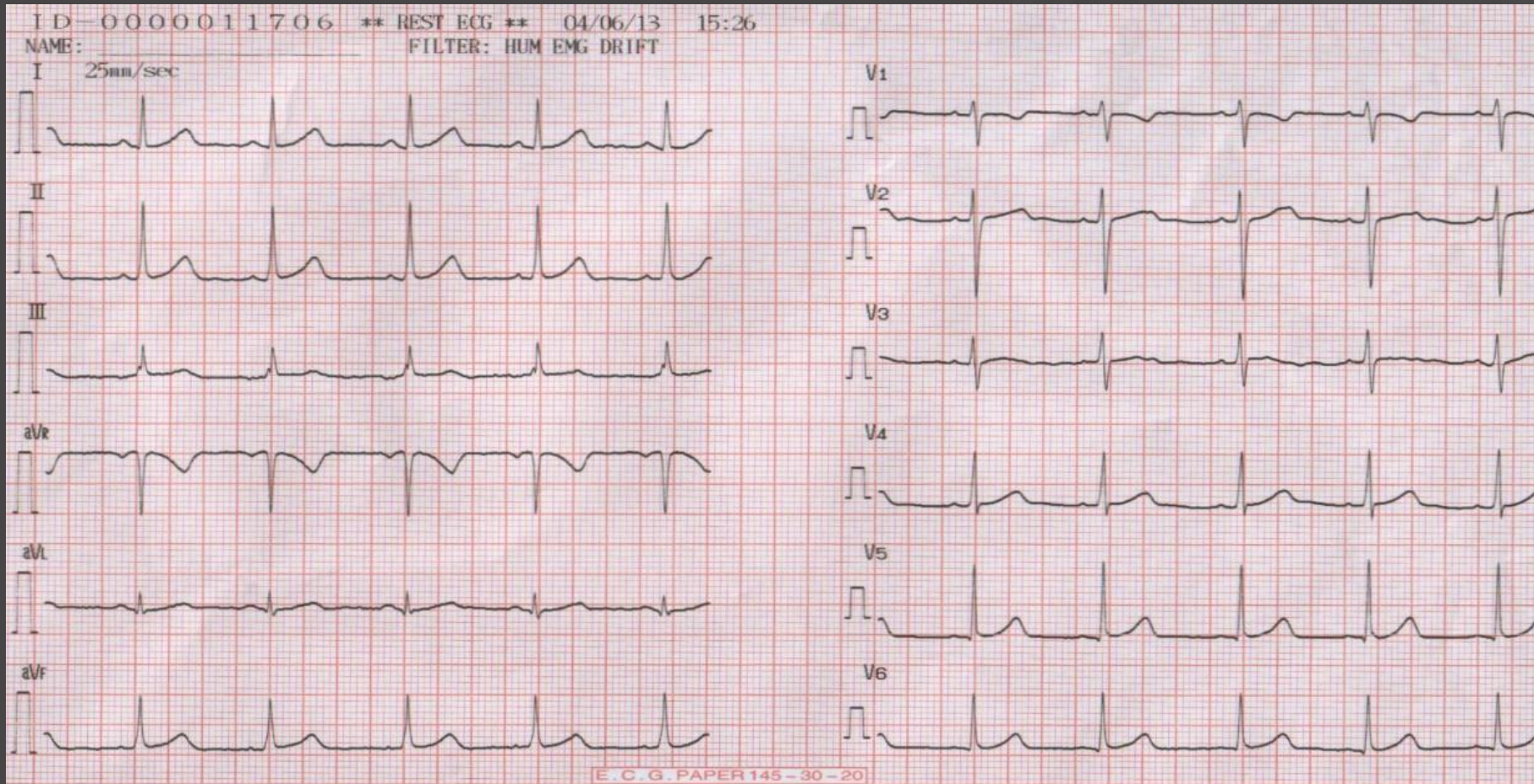
三、看波形

四、导联+电轴 V1-右、V5-左



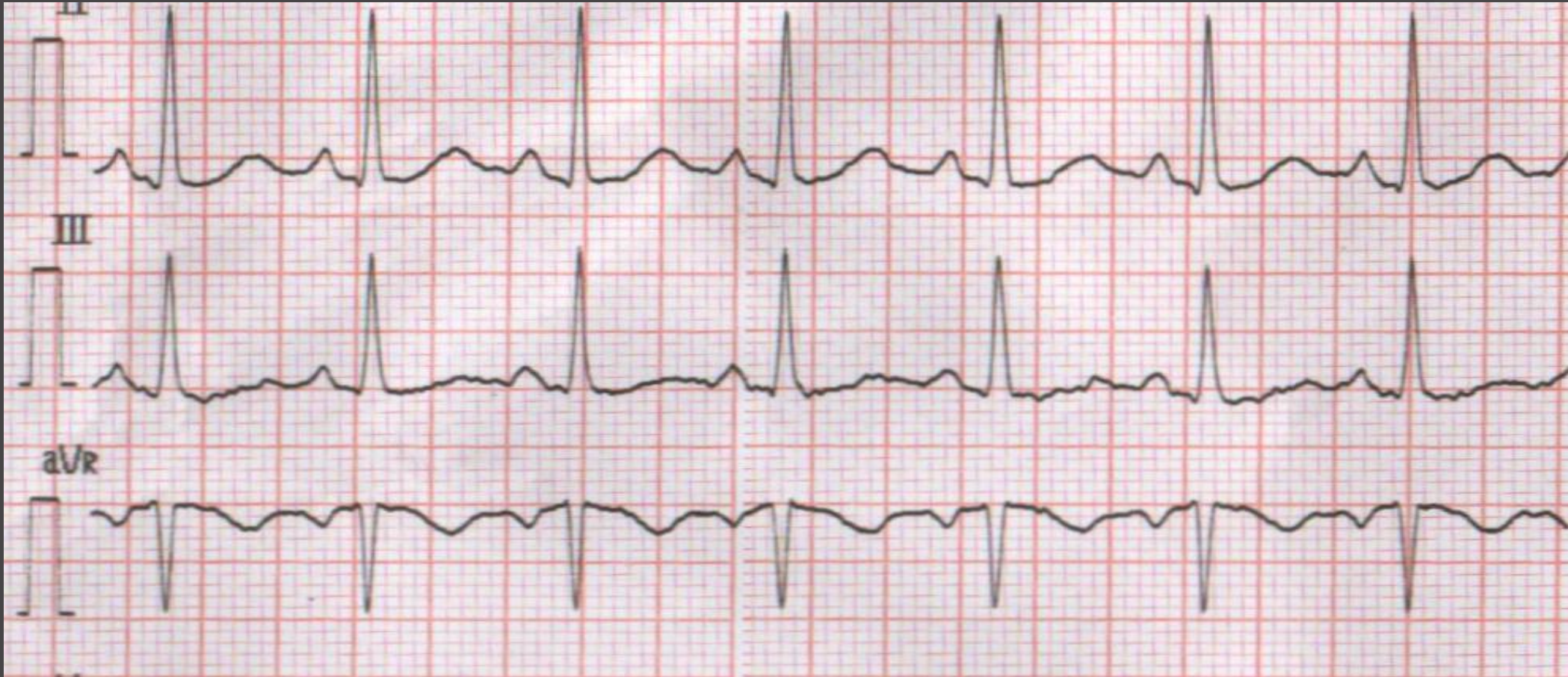
1、题目： 女，56岁。胸闷2天。最可能的心电图诊断是

A: 急性心肌梗死 B: 窦性心动过速 C: 心房颤动 D: 正常心电图.



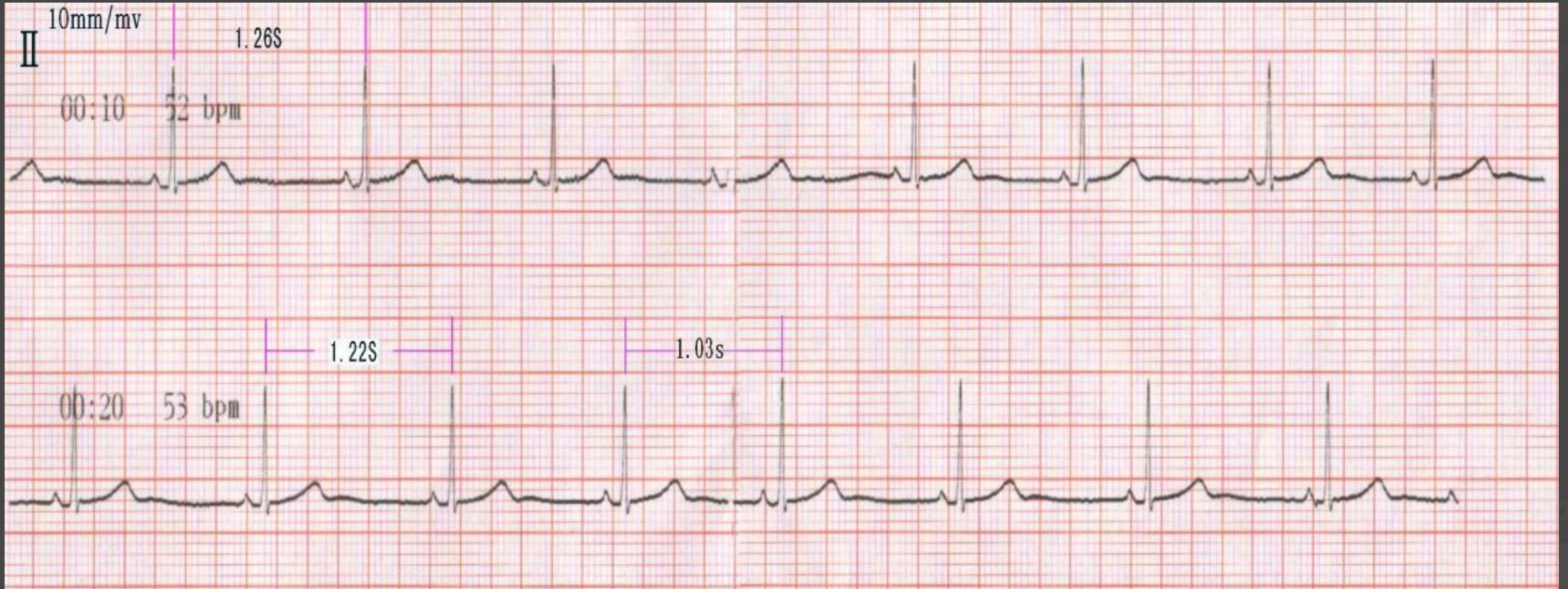
2、题目： 男，67岁。胸部不适2天。最可能的心电图诊断是

A: 窦性心动过速. B: 正常心电图 C: 左心室肥厚 D: 心房颤动



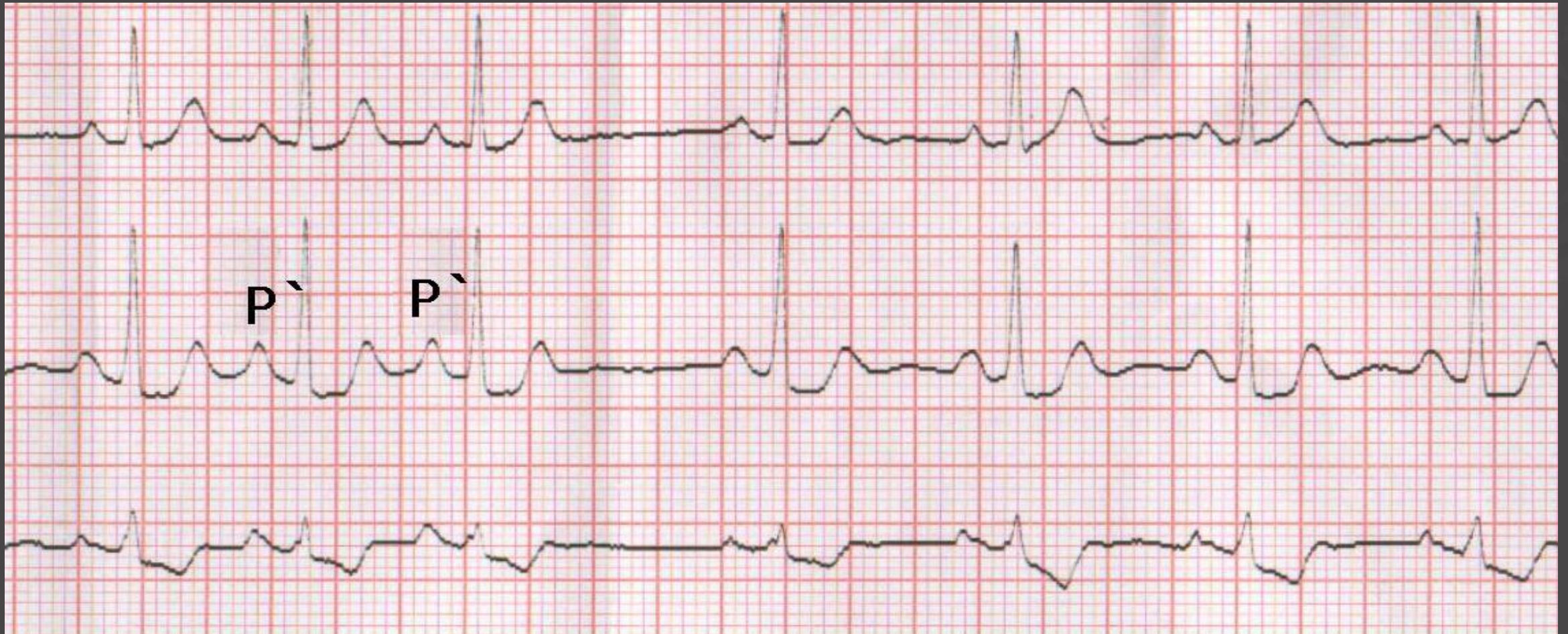
3、题目： 女，48岁。胸部刺痛1天。最可能的心电图诊断是

A: 急性心肌梗死 B: 窦性心动过缓 C: 正常心电图 D: 左心室肥厚



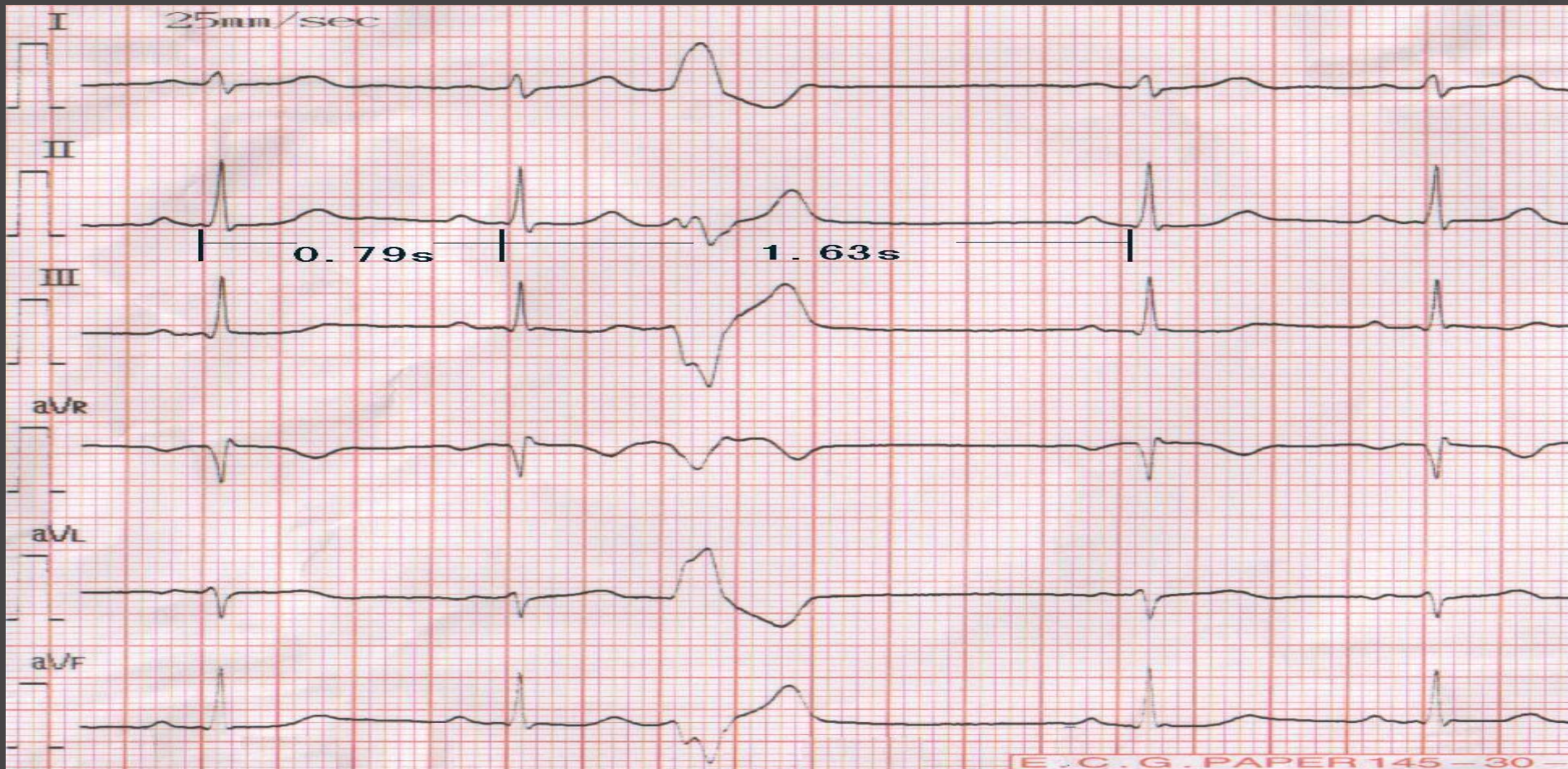
4、题目： 女，56岁。胸闷2天。最可能的心电图诊断是

A：急性心肌梗死 B：窦性心动过速 C：心房颤动 D：房性期前收缩.



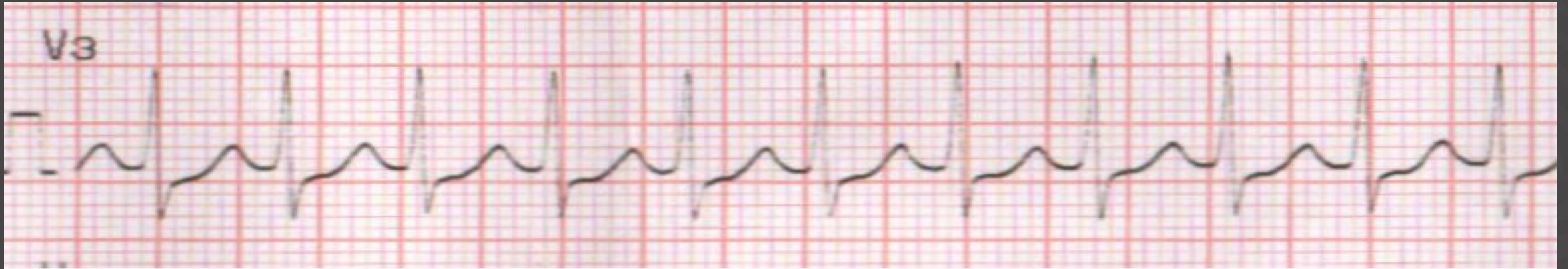
5、题目： 男，50岁。情绪激动时感心悸1周。最可能的心电图诊断是

A: 房性期前收缩 B: 室性期前收缩 C: 左心室肥厚 D: 左束支传导阻滞



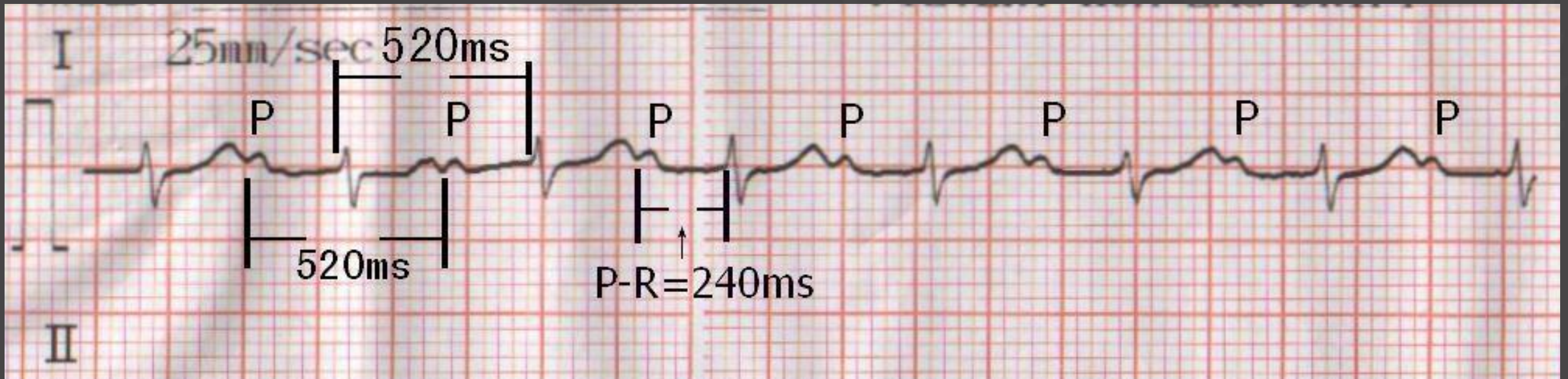
6、题目： 女，45岁。突发心悸20分钟。最可能的心电图诊断是

A: 心房颤动 B: 正常心电图 C: 窦性心动过速 D: 阵发性室上性心动过速.



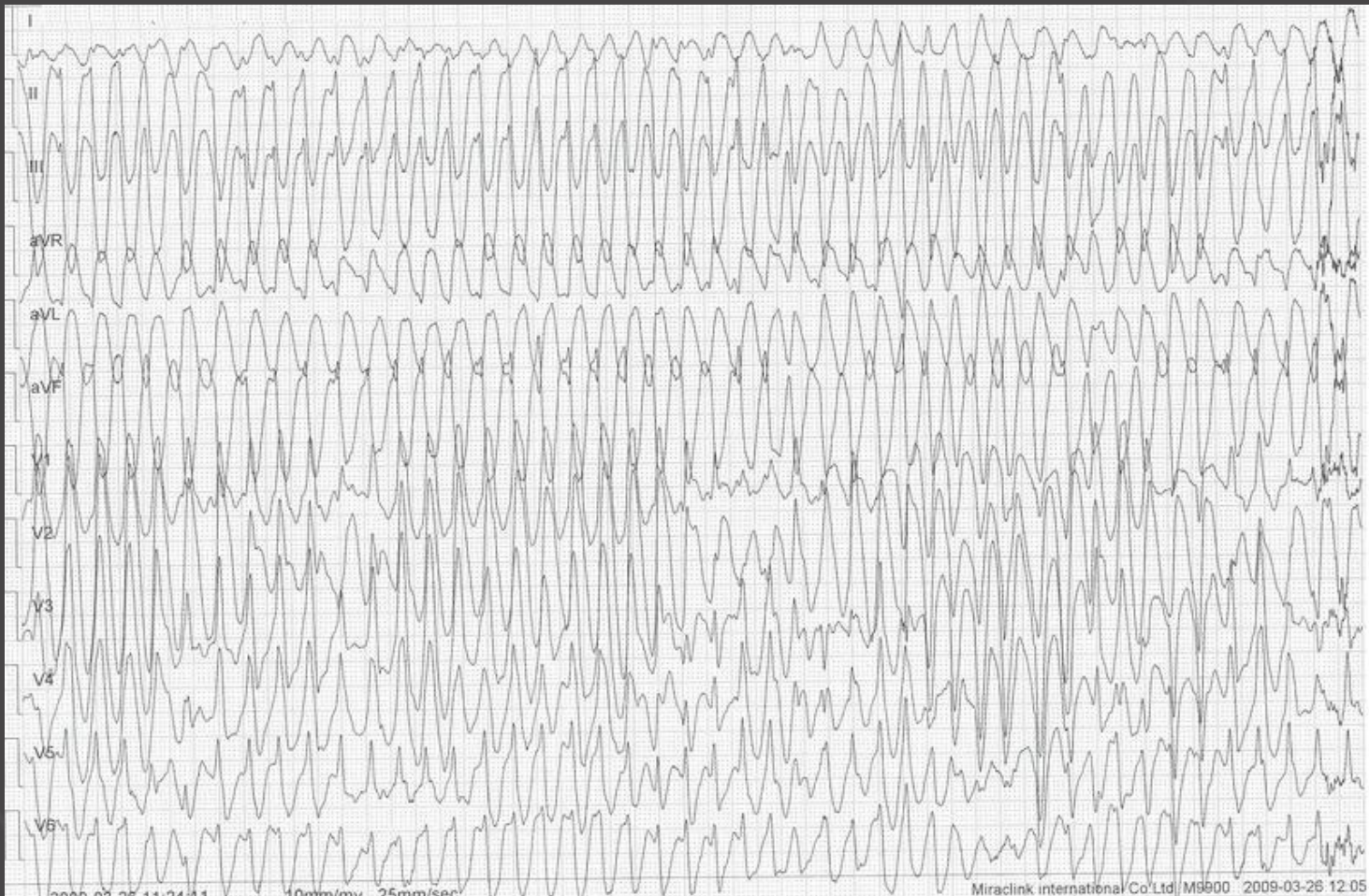7、题目： 女，69岁。胸闷10分钟。最可能的心电图诊断是

A: 房室传导阻滞. B: 窦性心动过缓 C: 房性期前收缩 D: 正常心电图



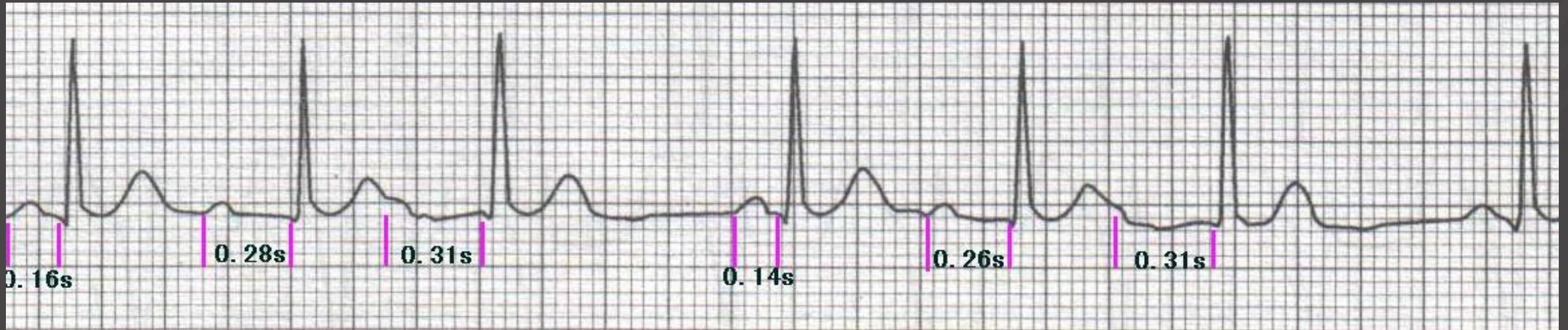8、题目： 男，48岁。意识模糊5分钟。最可能的心电图诊断是

A: 房性期前收缩 B: 窦性心动过速 C: 室性心动过速 D: 心房颤动



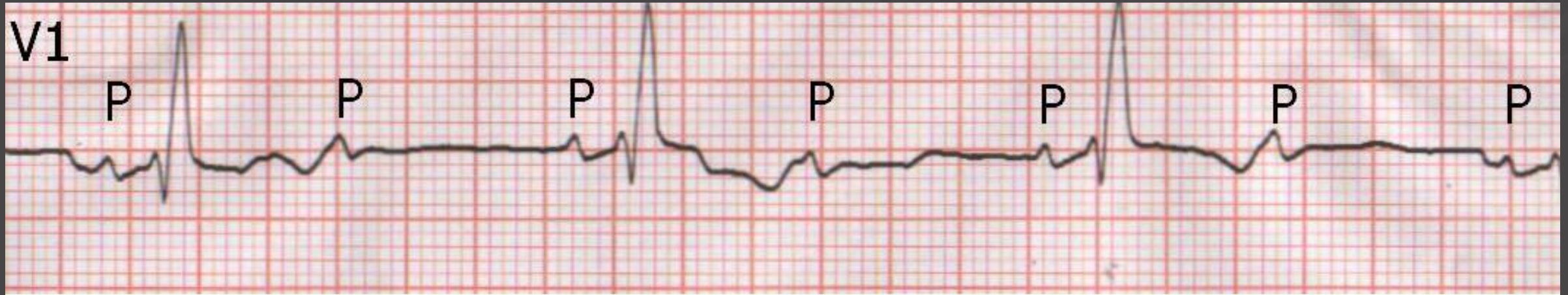9、题目： 男，45岁。胸痛1小时。最可能的心电图诊断是

A: 二度II型传导阻滞 B: 室性期前收缩 C: 三度传导阻滞 D: 二度I型传导阻滞.



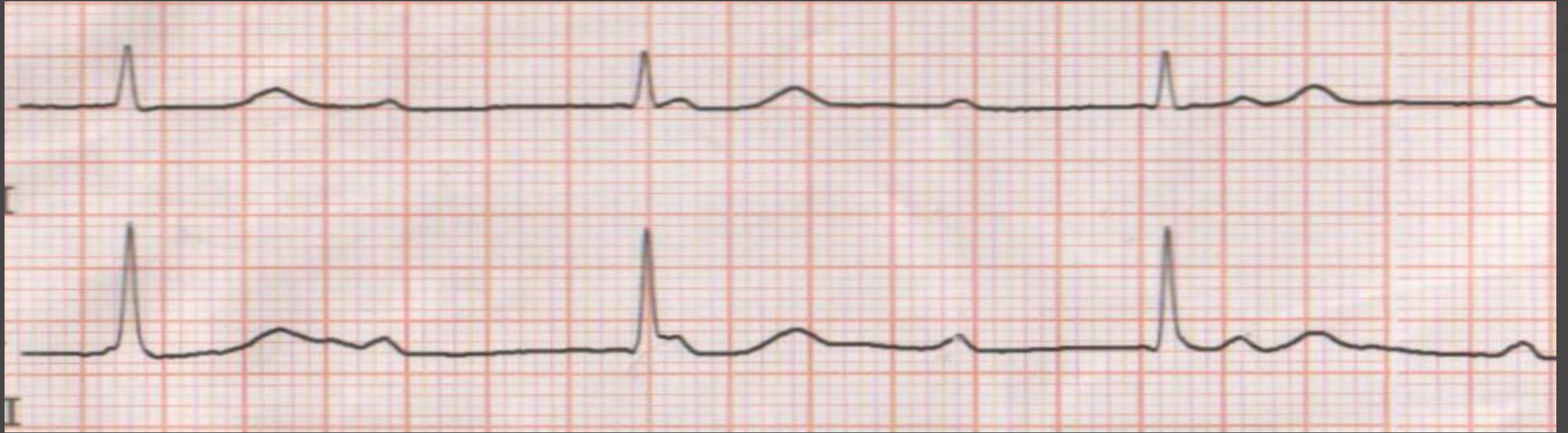10、题目： 男，45岁。胸痛1小时。最可能的心电图诊断是

A: 二度II型传导阻滞. B: 室性期前收缩 C: 三度传导阻滞 D: 二度I型传导阻滞



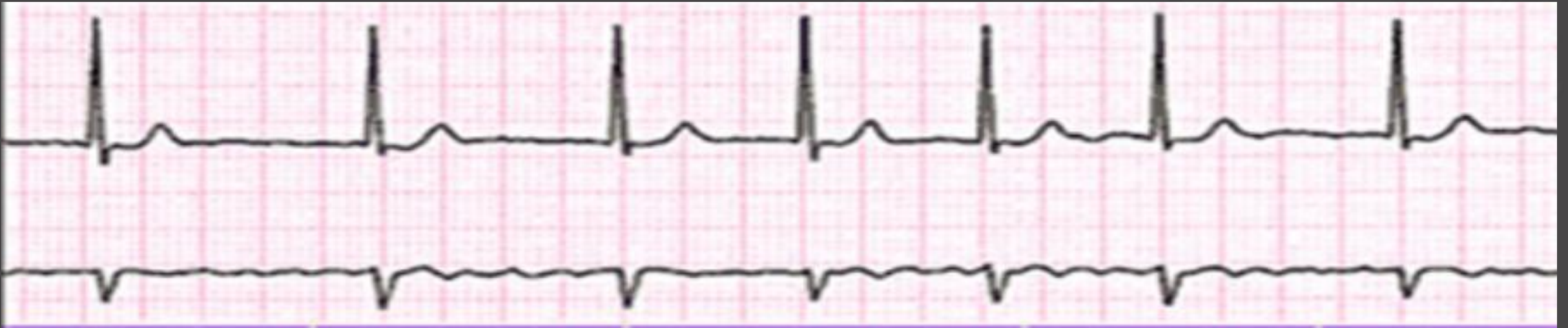11、题目： 男，45岁。胸痛1小时。最可能的心电图诊断是

A: 二度II型传导阻滞 B: 室性期前收缩 C: 三度传导阻滞. D: 二度I型传导阻滞



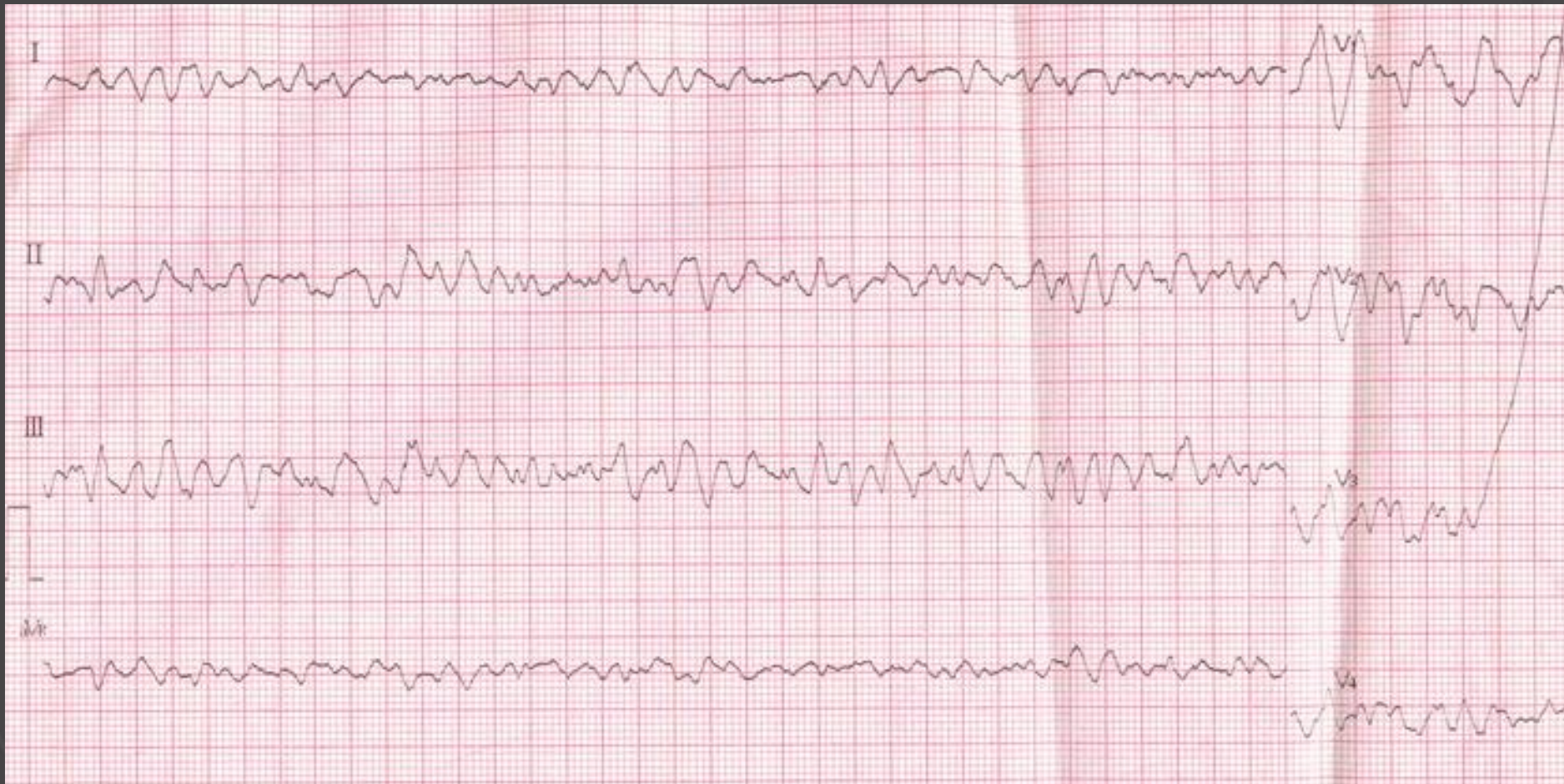
12、题目： 女，68岁。心悸1个月。最可能的心电图诊断是

A: 正常心电图 B: 心房颤动. C: 急性心肌梗死 D: 室性期前收缩



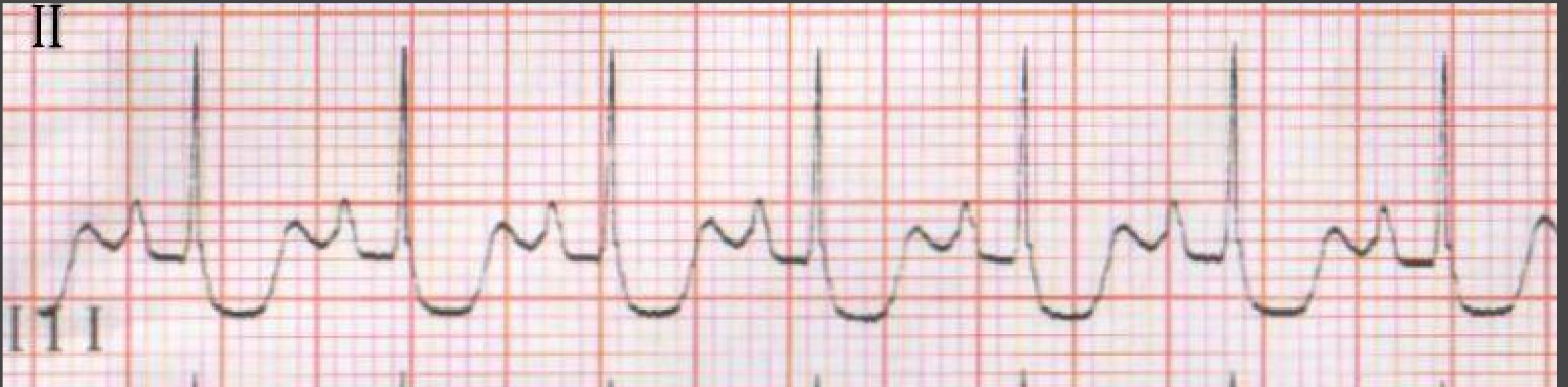13、题目： 男，56岁。意识丧失5分钟。最可能的心电图诊断是

A: 窦性心动过缓 B: 室性期前收缩 C: 心房颤动 D: 心室颤动.



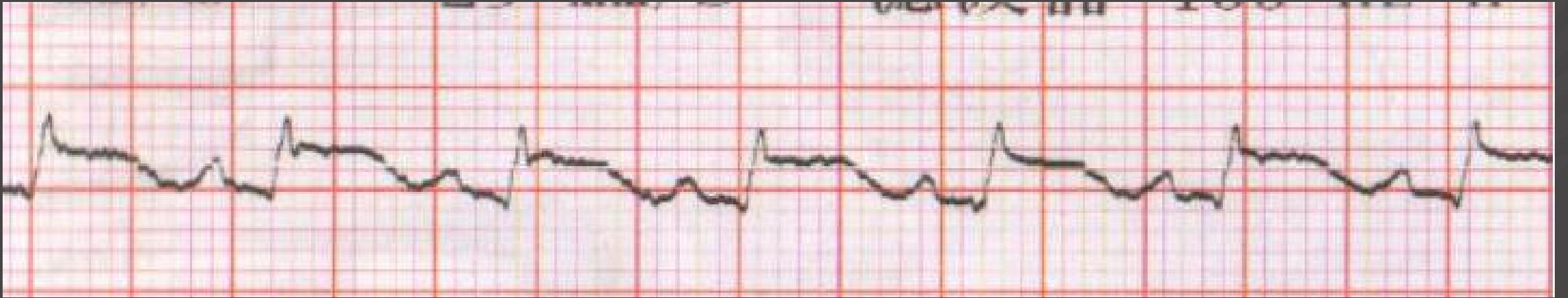14、题目： 女，73岁。胸闷3小时。最可能的心电图诊断是

A: 窦性心动过缓 B: 正常心电图 C: 急性心肌梗死. D: 心房颤动



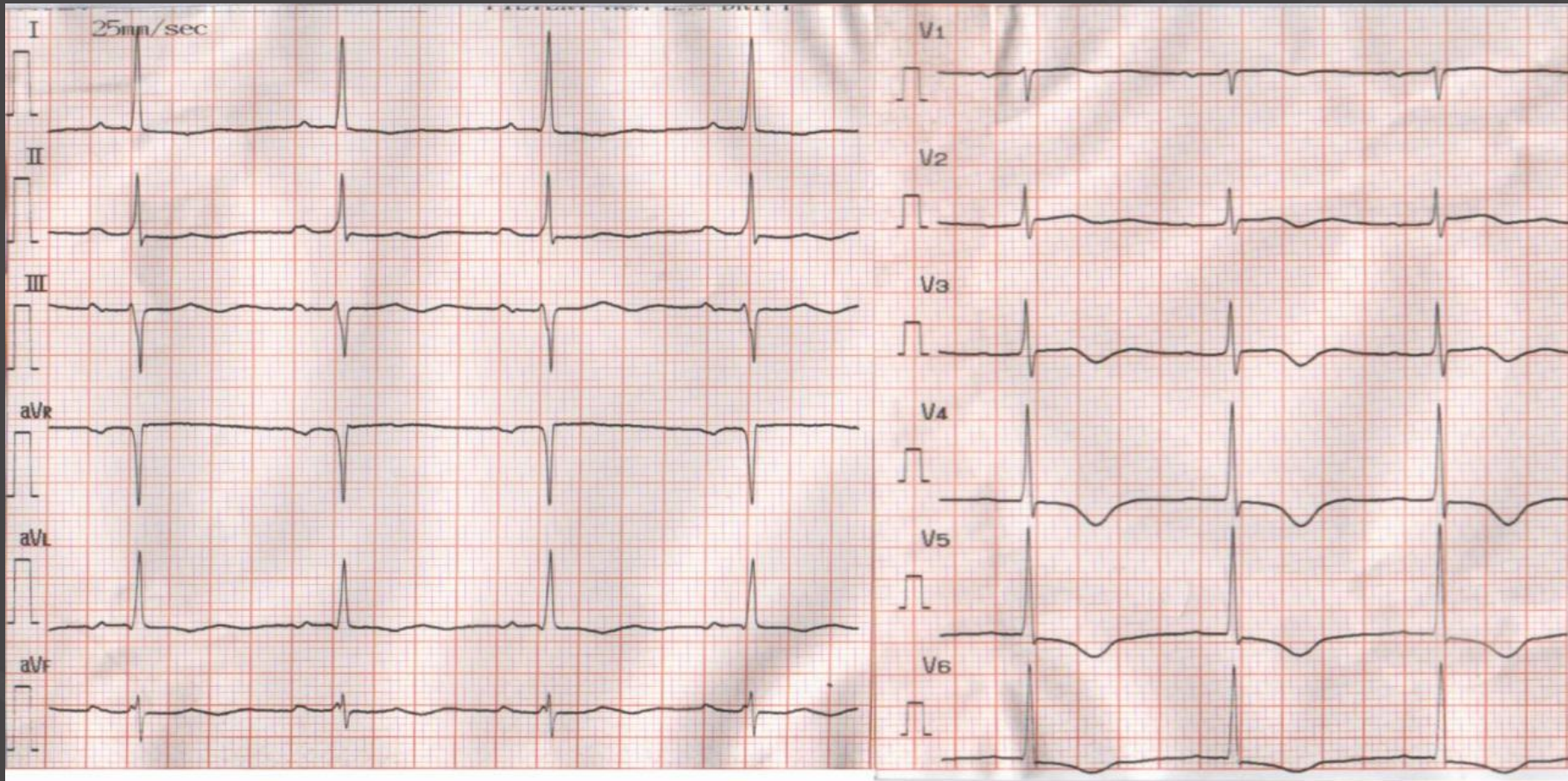
15、题目： 女，63岁。胸痛1小时。最可能的心电图诊断是

A: 窦性心动过缓 B: 正常心电图 C: 急性心肌梗死. D: 心房颤动



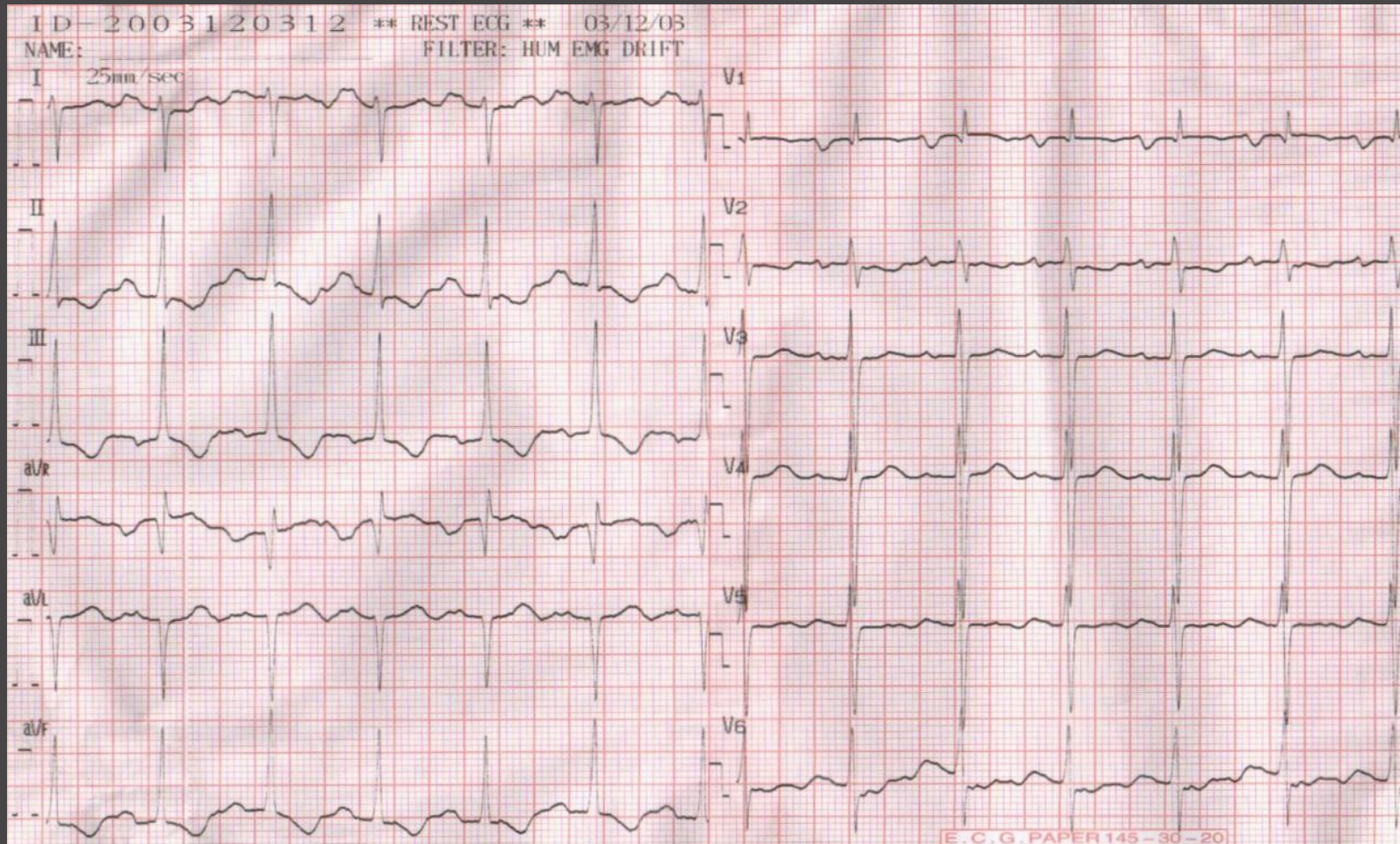
16、题目： 男，60岁。突发心悸伴胸闷1小时。最可能的心电图诊断是

A: 阵发性室上性心动过速 B: 左心室肥厚 C: 急性心肌梗死 D: 心房颤动



17、题目： 男，70岁。突发心悸伴胸闷2小时。最可能的心电图诊断是

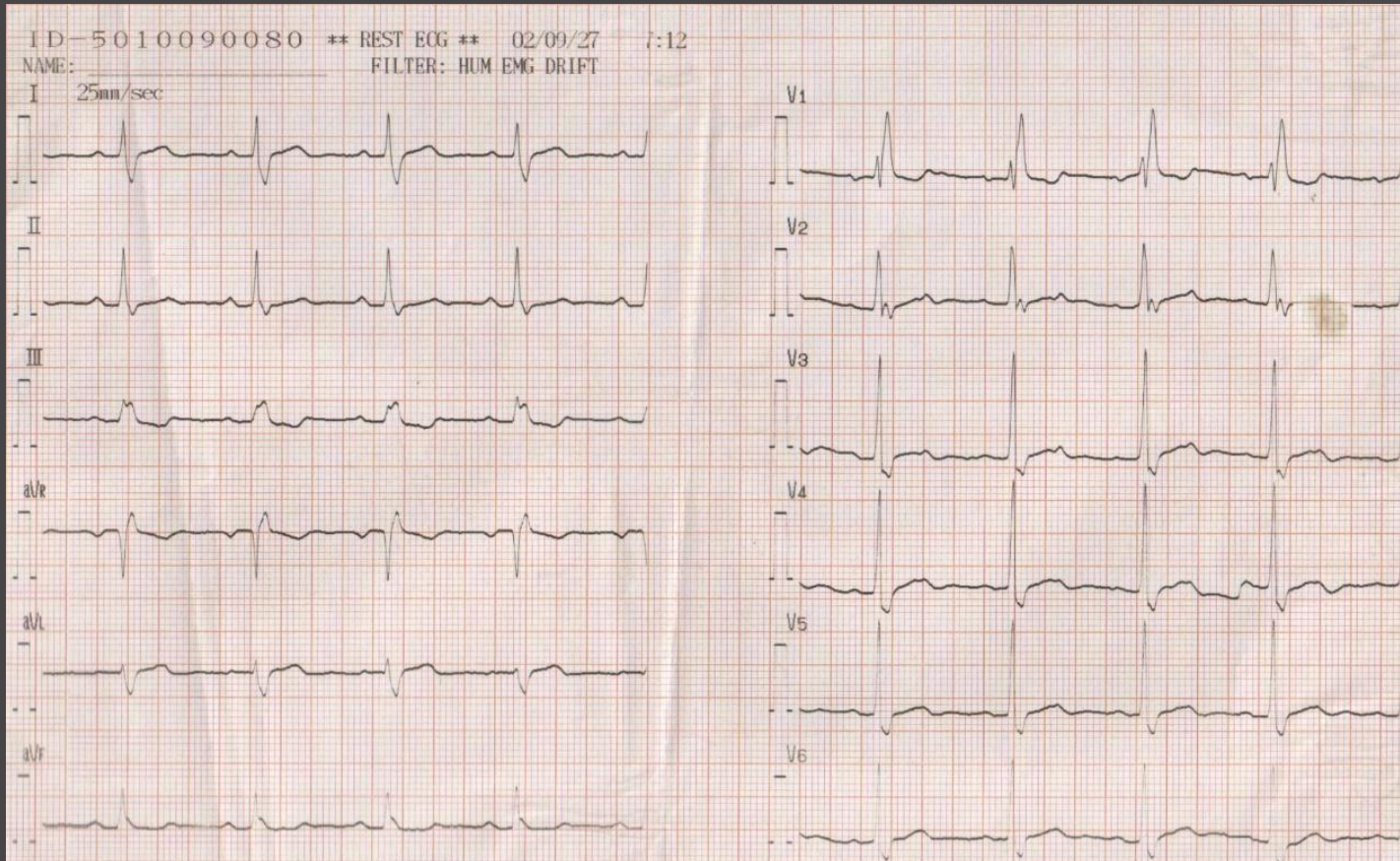
A: 阵发性室上性心动过速 B: 右心室肥厚 C: 左心室肥厚 D: 心房颤动



18、题目： 男，76岁。胸闷1天。最可能的心电图诊断是

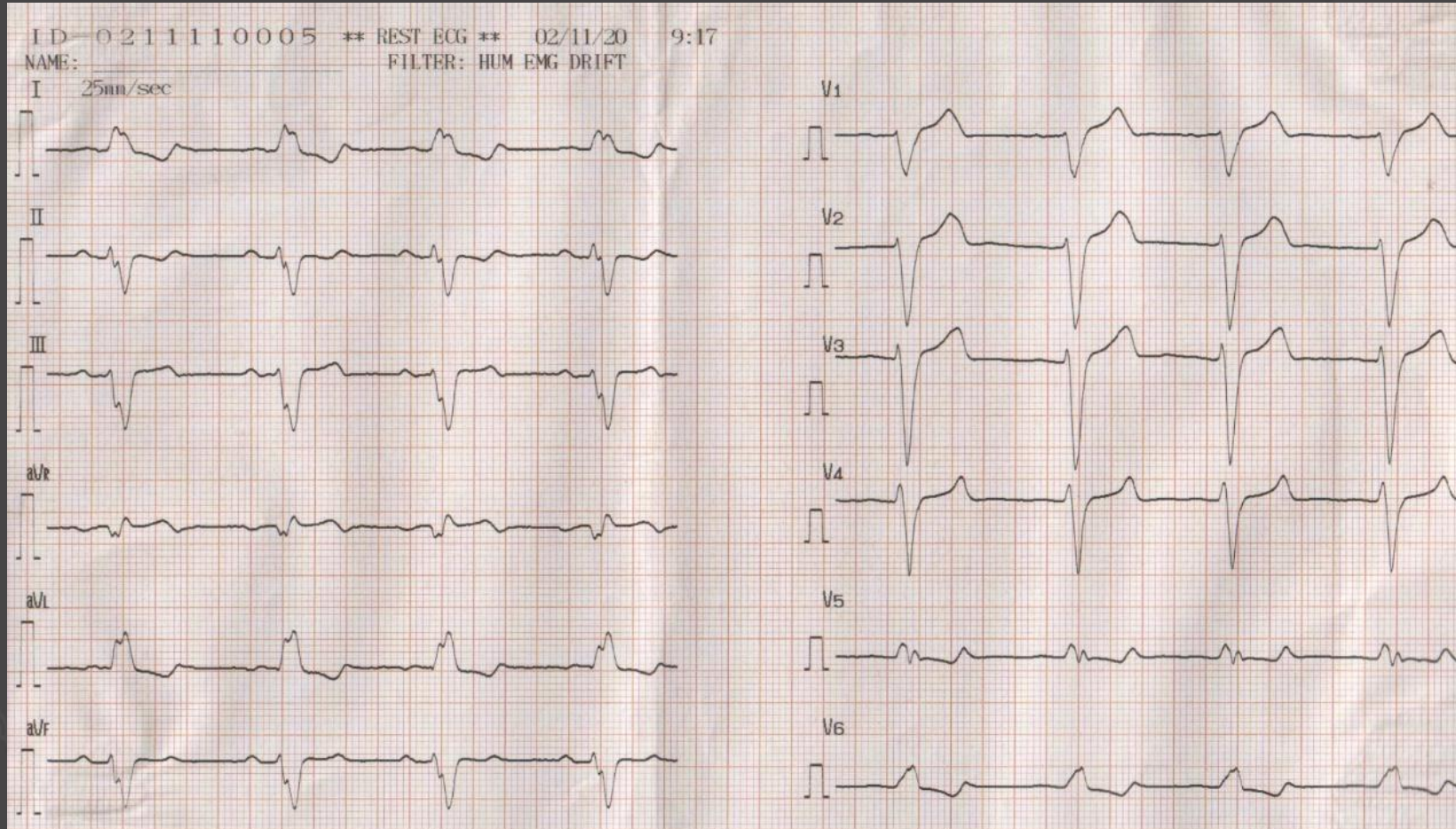
A: 窦性心动过速 B: 室性期前收缩 C: 急性心肌梗死 D: 完全性右束支传导阻

滞.



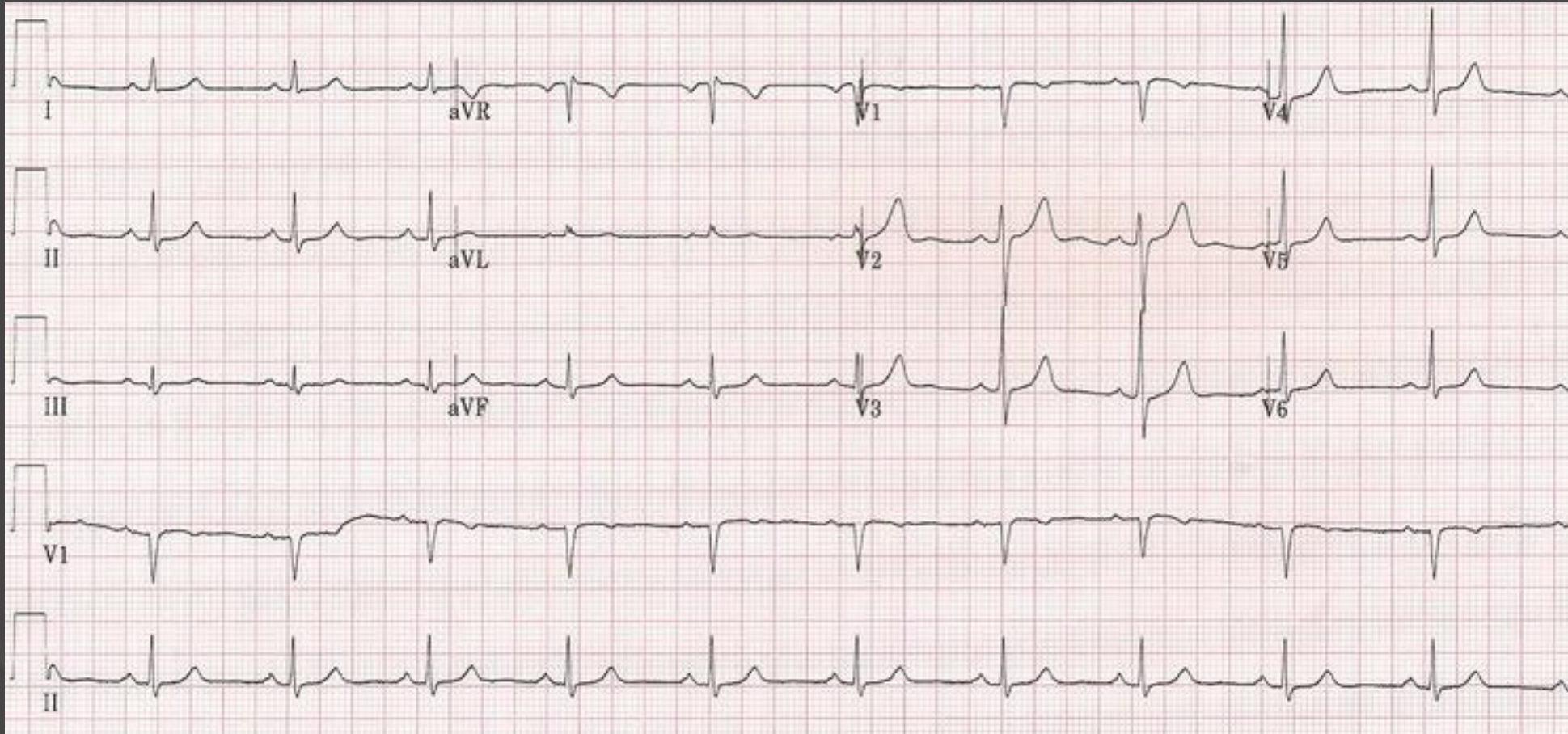
19、题目： 男，64岁。头痛1天。最可能的心电图诊断是

A: 正常心电图 B: 心房颤动 C: 急性心肌梗死 D: 右束支传导阻滞.



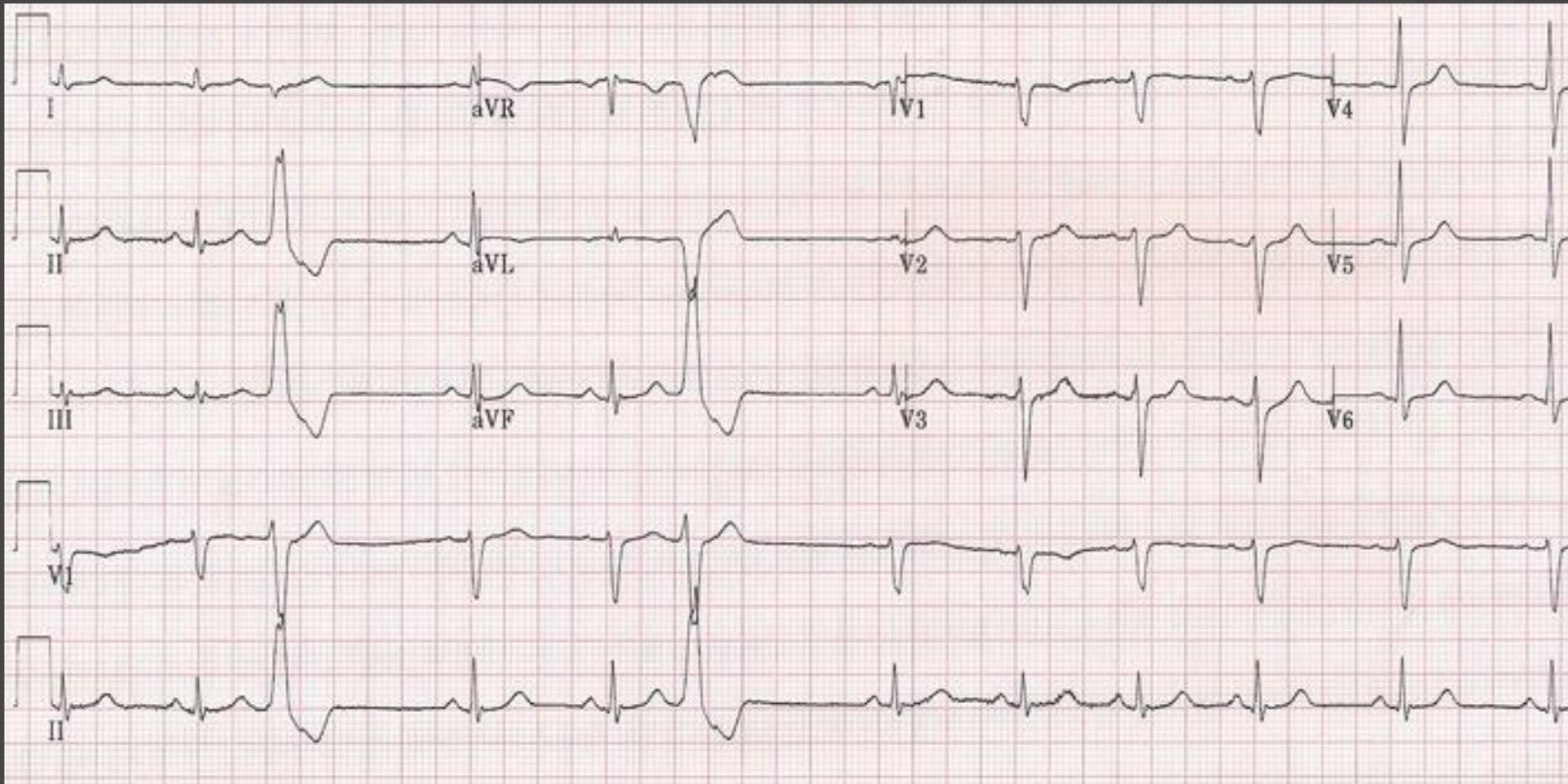
20、题目： 女，48岁。胸部刺痛1天。最可能的心电图诊断是

A：急性心肌梗死 B：窦性心动过缓 C：正常心电图 D：左心室肥厚



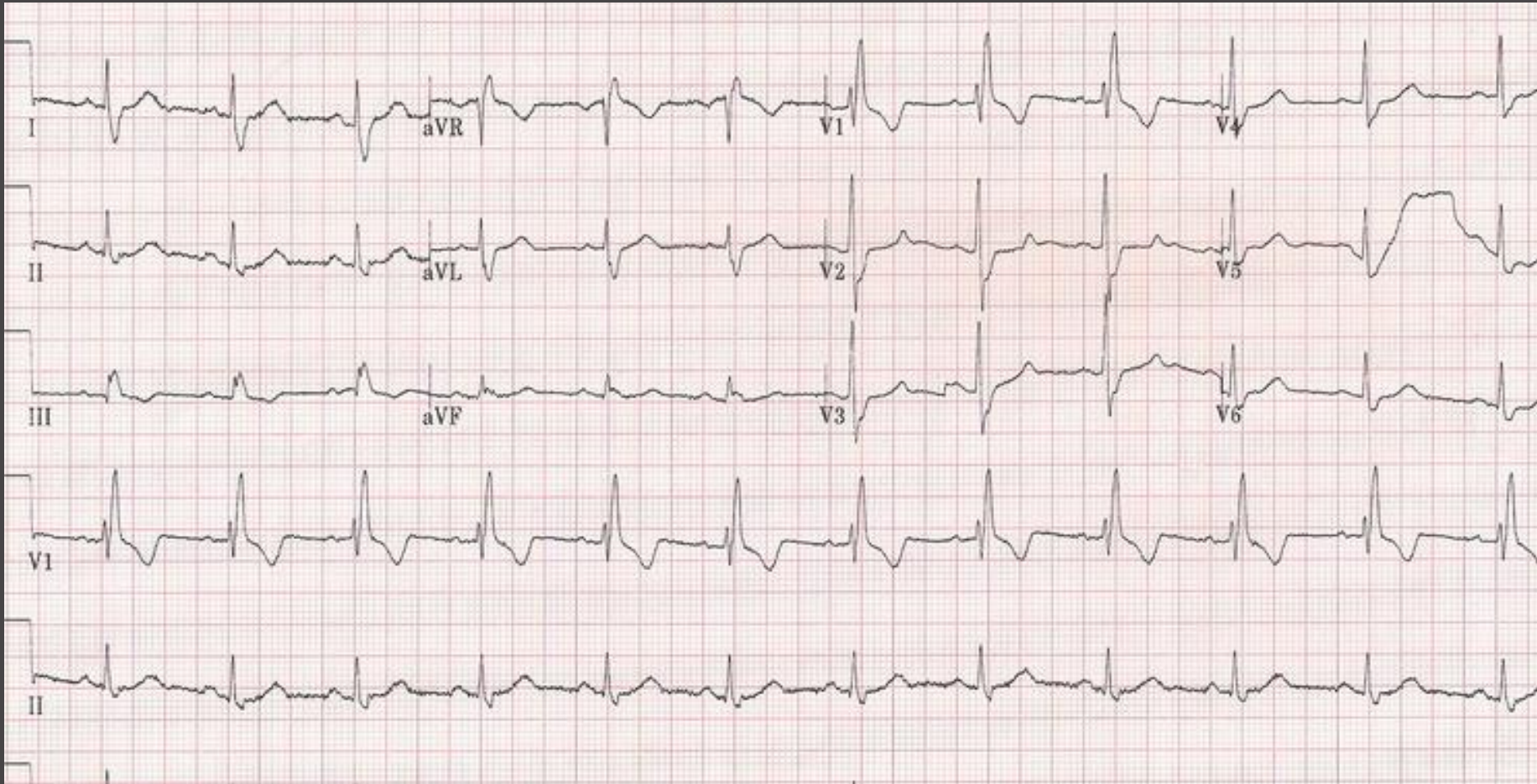
21、题目： 男，76岁。胸闷1天。最可能的心电图诊断是

- A: 窦性心动过速 B: 室性期前收缩 C: 急性心肌梗死 D: 完全性左束支传导阻滞



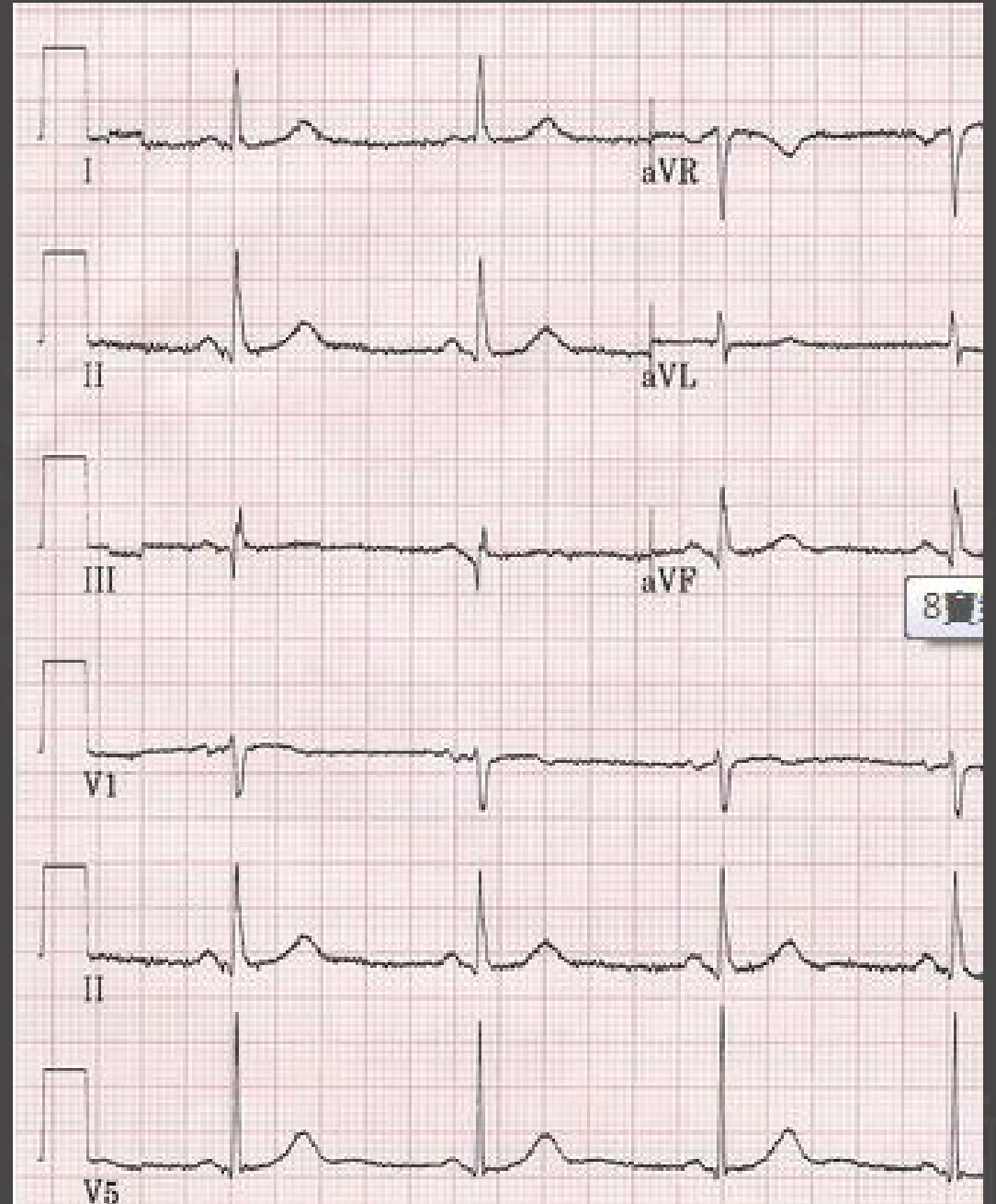
22、题目： 女，35岁。间断胸痛1周。最可能的心电图诊断是

A: 急性心肌梗死 B: 窦性心动过速 C: 室性心动过速 D: 右束支传导阻滞.



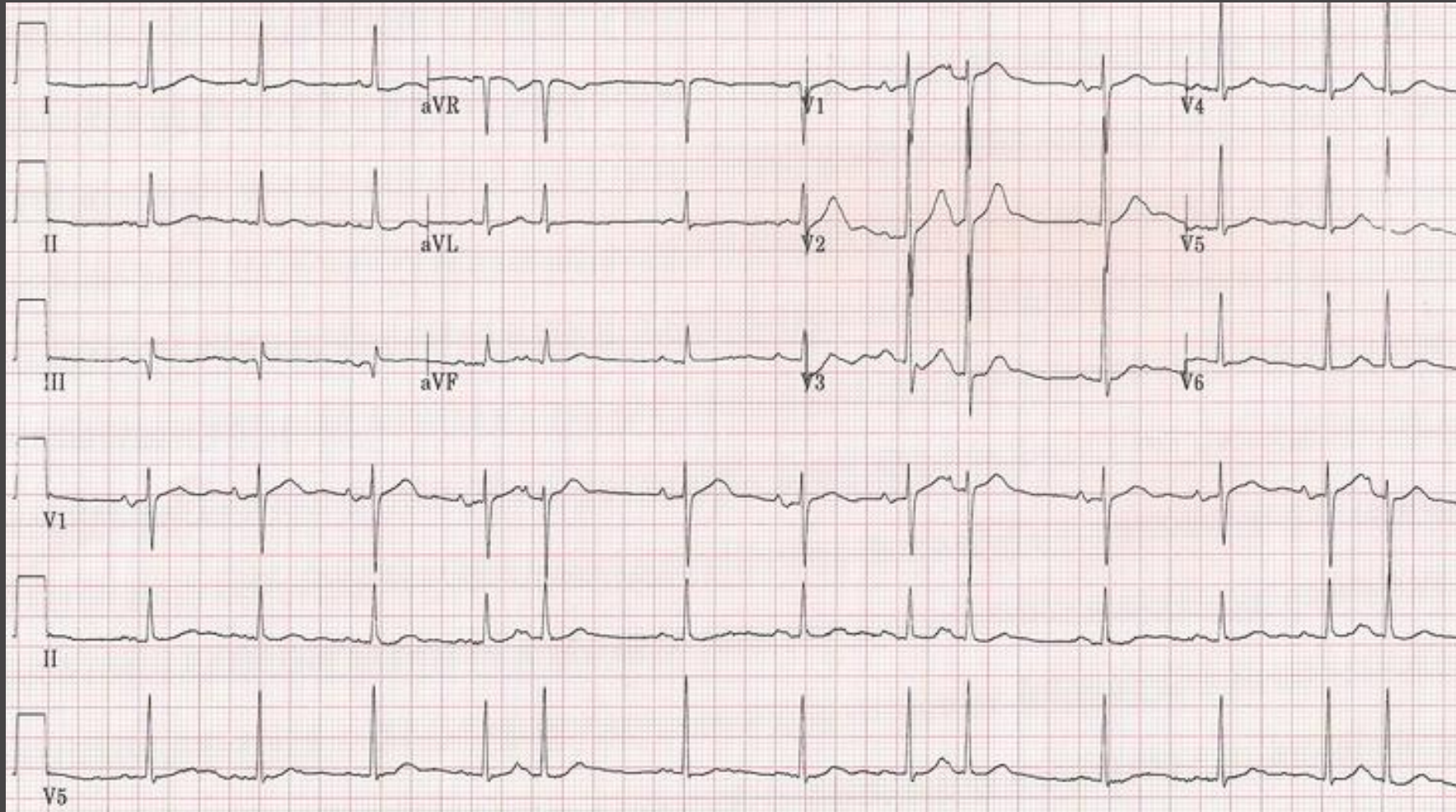
23、题目： 女，70岁。乏力1周。最可能的心电图诊断是

- A: 心房颤动
- B: 房性期前收缩
- C: 窦性心动过缓,
- D: 三度房室传导阻滞



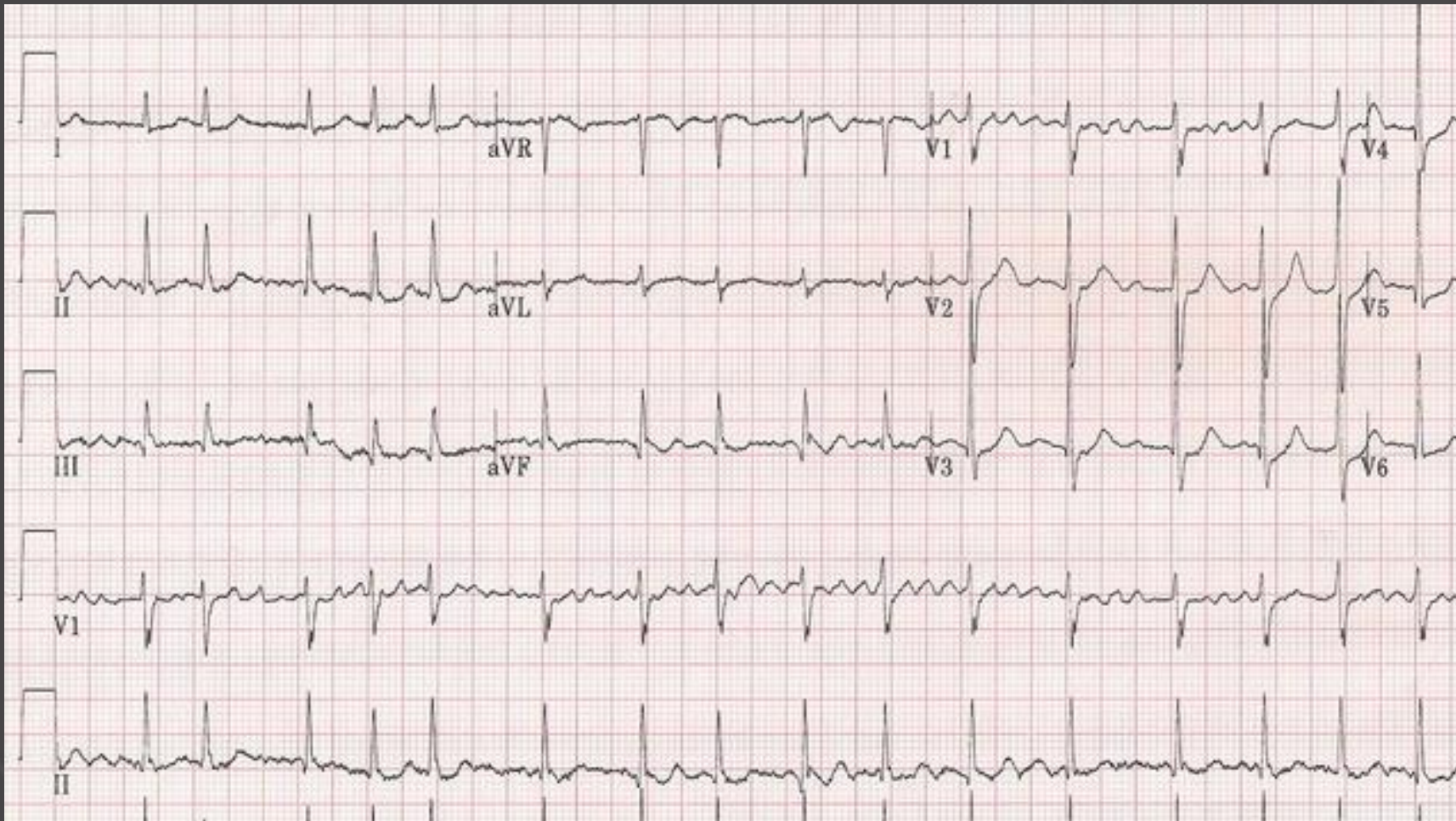
24、题目： 女，37岁。发热1周，心悸1天。最可能的心电图诊断是

A: 房性期前收缩. B: 室性期前收缩 C: 窦性心动过速 D: 心房颤动



25、题目： 男，83岁。胸闷1周。最可能的心电图诊断是

A：心房颤动。 B：房性期前收缩 C：窦性心动过速 D：阵发性室上性心动过速



26、题目： 男，40岁。持续心悸2小时。

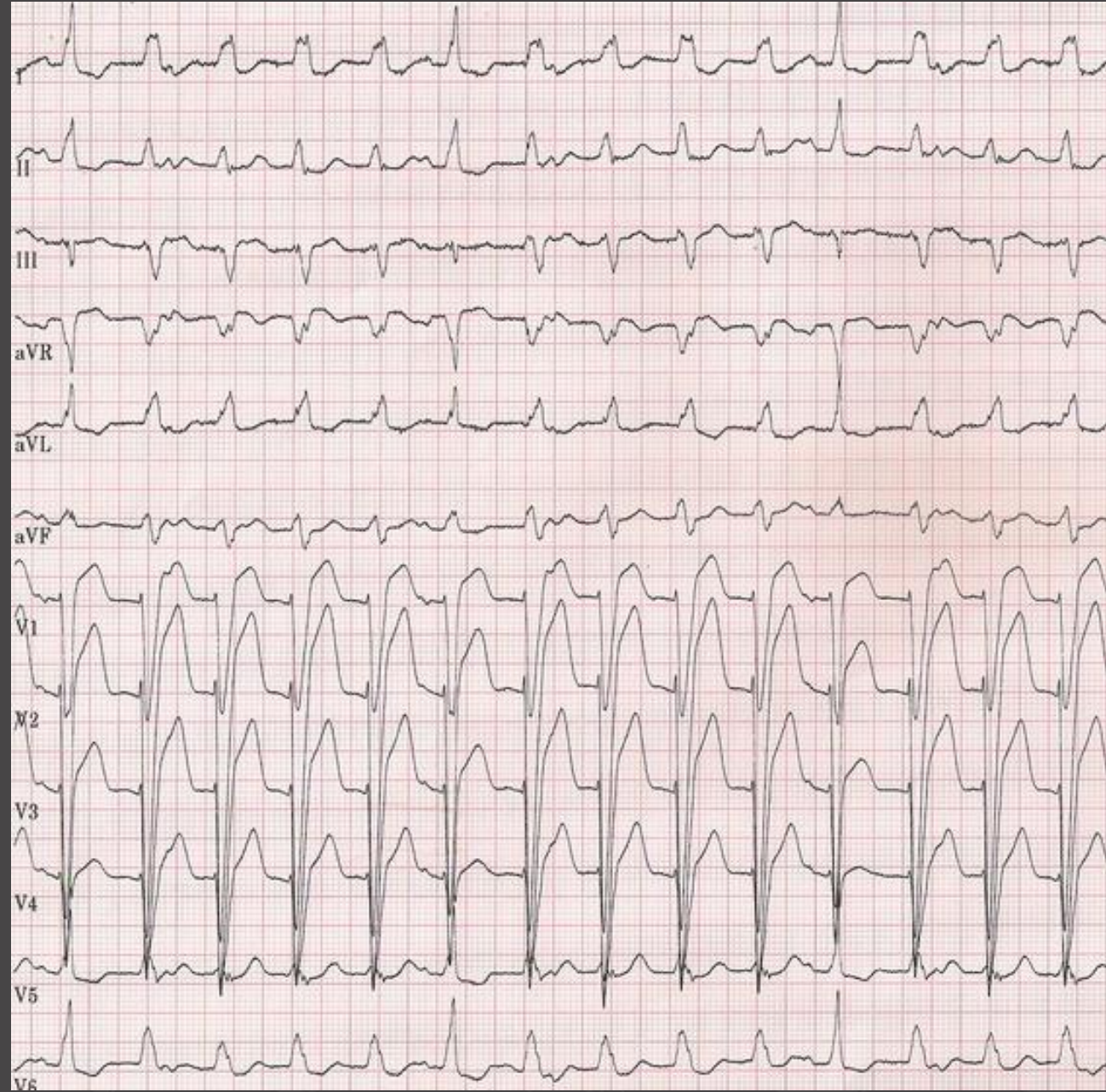
最可能的心电图诊断是

A: 窦性心动过速

B: 室性心动过速,

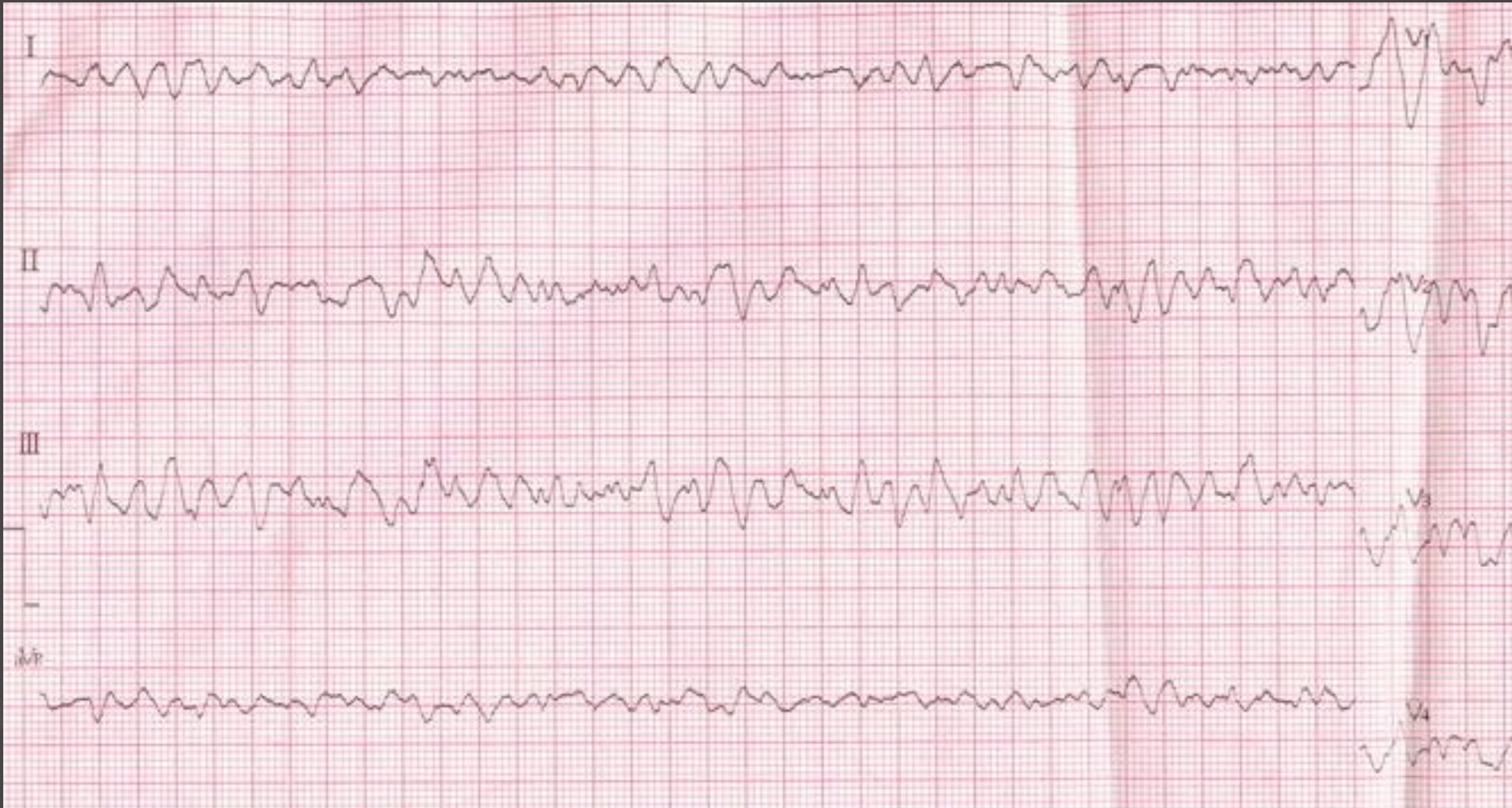
C: 心房颤动

D: 心室颤动



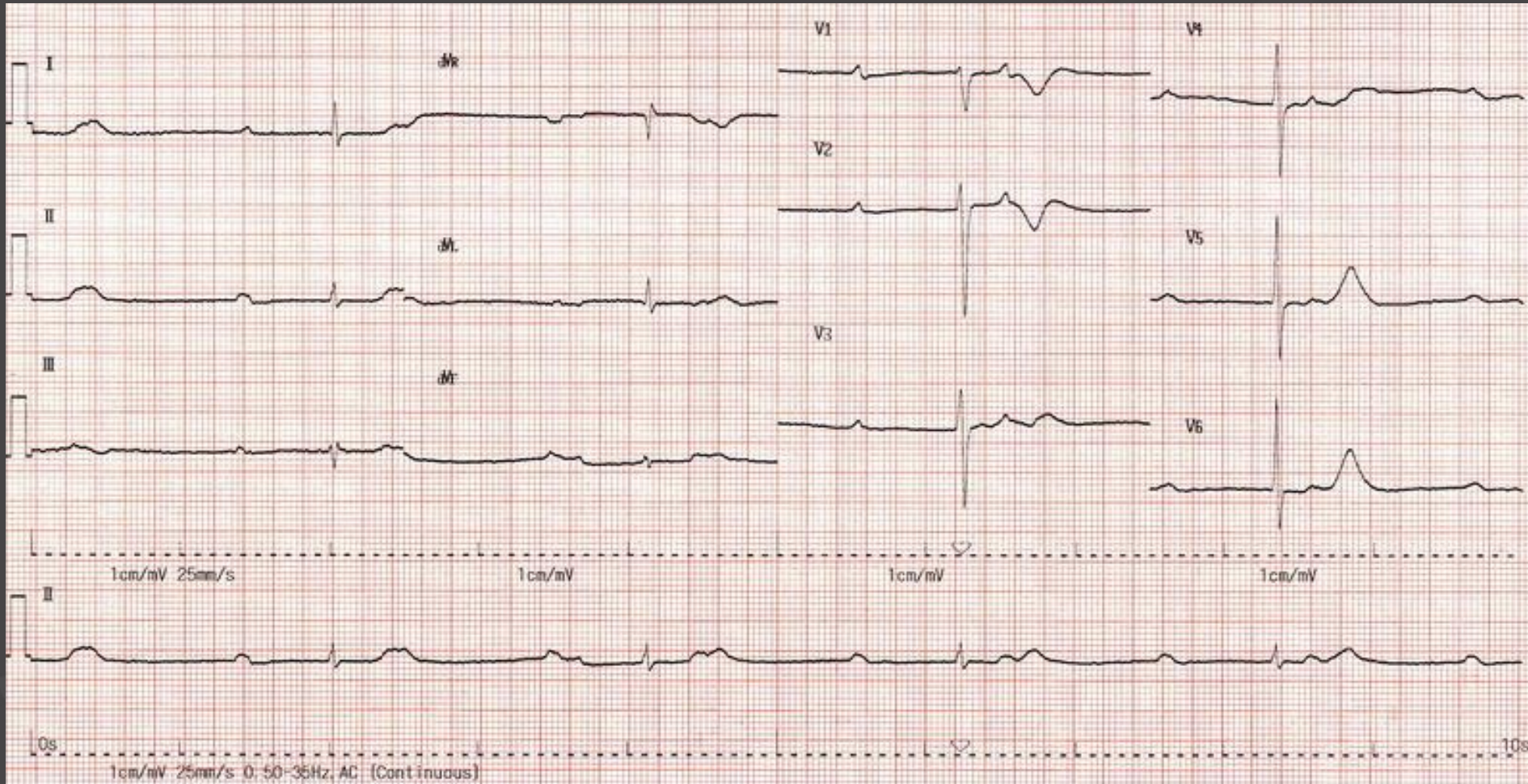
27、题目： 男，69岁。意识丧失2分钟。最可能的心电图诊断是

A：心房颤动 B：心室颤动 C：三度房室传导阻滞 D：窦性心动过速



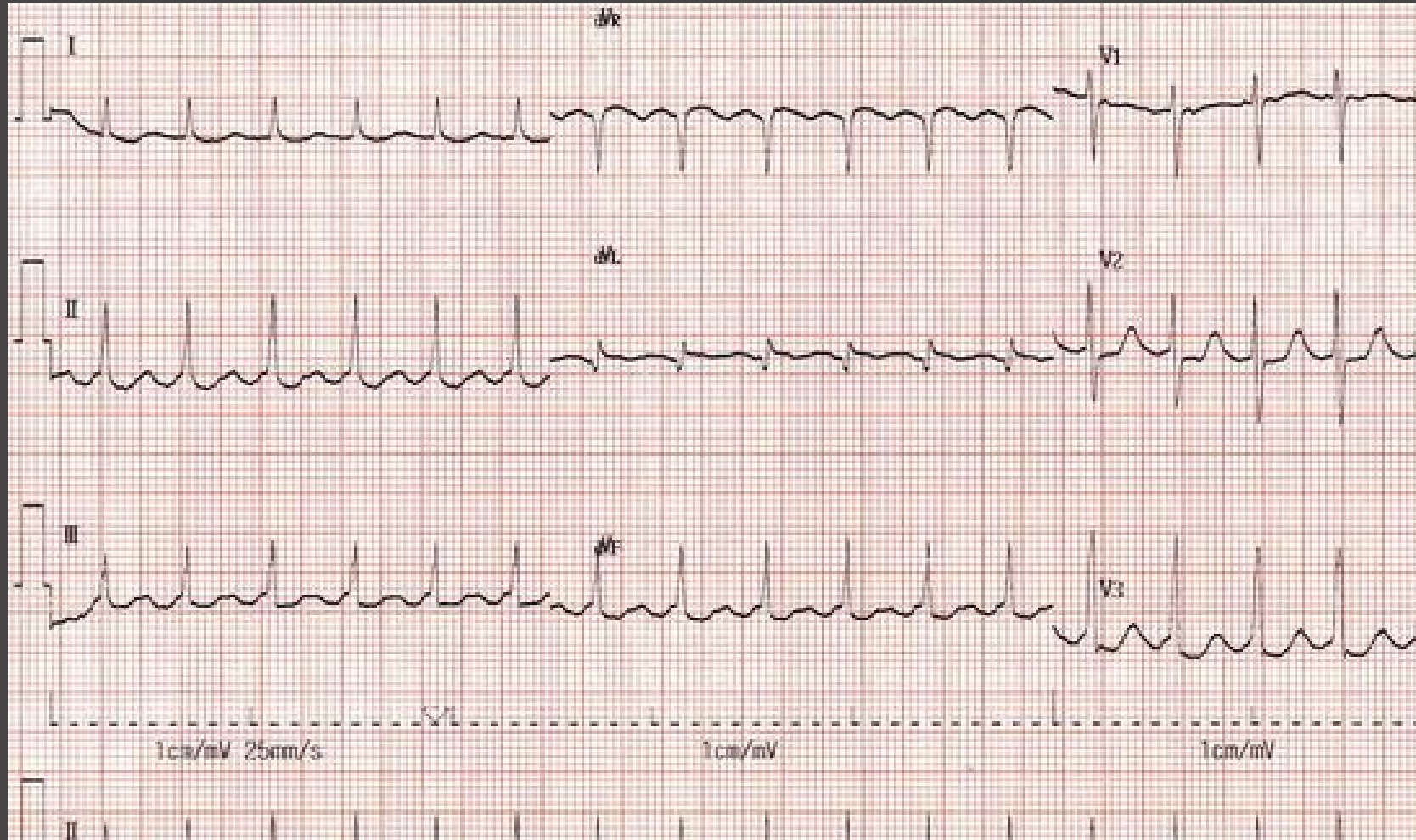
28、题目： 男，50岁。心悸1小时。最可能的心电图诊断是

- A: 正常心电图 B: 心房颤动 C: 窦性心动过缓 D: 三度房室传导阻滞.



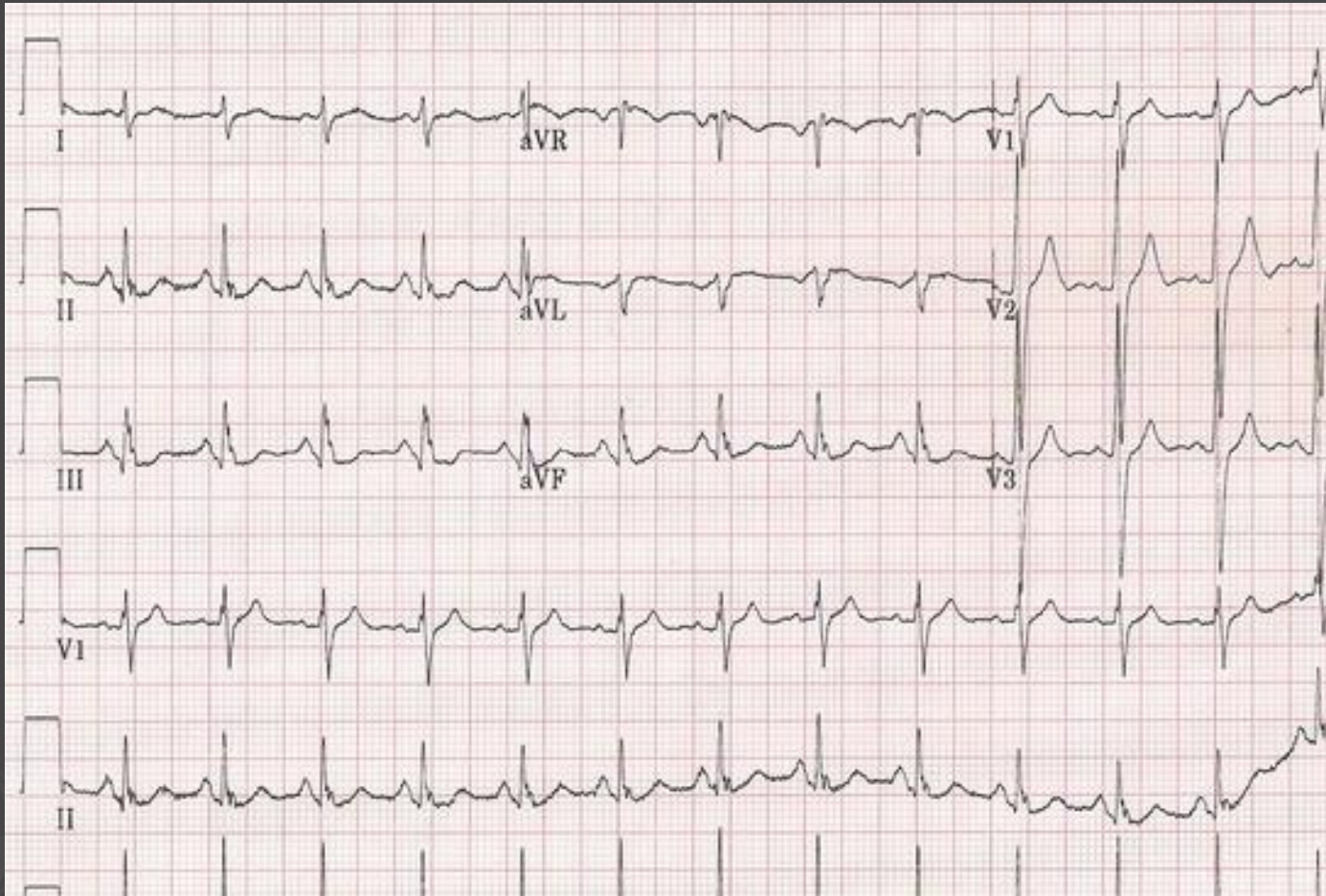
29、题目： 男，39岁。突发心悸30分钟。最可能的心电图诊断是

- A: 心房颤动 B: 房性期前收缩 C: 阵发性室上性心动过速 D: 急性心肌梗死



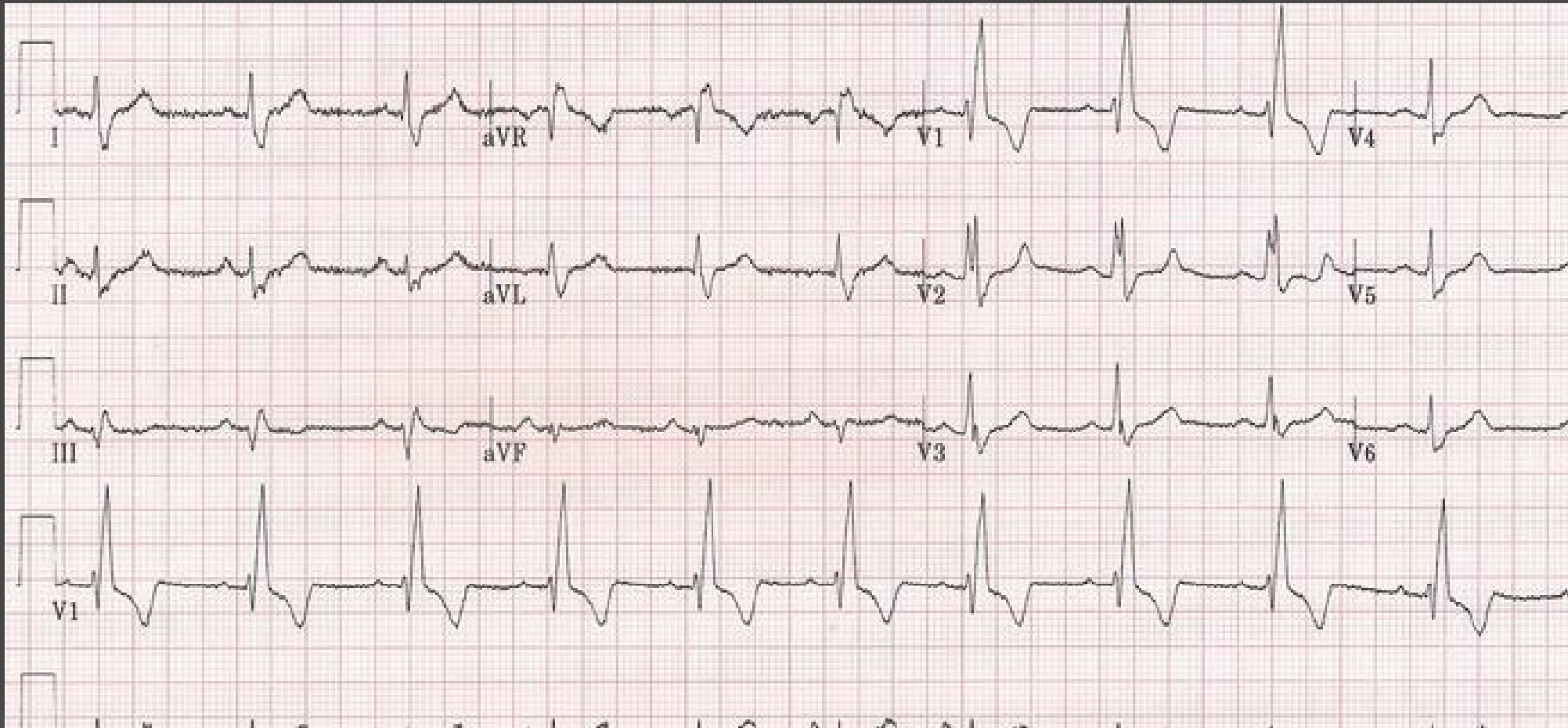
30、题目： 女，35岁。心悸1个月。最可能的心电图诊断是

A：心房颤动 B：心室颤动 C：窦性心动过速 D：阵发性室上性心动过速



31、题目： 男，60岁。单位常规查体，无不适。最可能的心电图诊断是

A: 正常心电图 B: 窦性心动过缓 C: 室性心动过速 D: 右束支传导阻滞.



2022医考必过!

